T7 Klinkisk Kirurgi

Innehåll enligt moment:

Allmän Anestesi sida 2 - 19

Allmän Ortopedi sida. 20 - 79

Allmän Onkologi sida. 63 - 80

Allmän Radiologi sida. 81 - 91

Rättsmedicin: sida. 92 - 97

Allmän Urologi sida. 97 - 117

Allmänmedicin/PV sida. 117 - 123

Allmän Kirurgi sida. 123 - 180

Allmän Anestesi:

Tentamen VT-21

Kortsvarsfrågor - Lärandemål IU 93: Akut omhändertagande

Fråga 1) Du undersöker en septisk patient på en kirurgavdelning. Patienten är vaken, men trött. Insatt på antibiotika och Bltr 80/50 mm Hg. Sinusrytm 110 bpm, SpO_2 85%. En Buffrad glukos 5% är kopplat i.v.Patienten tycks inte fått så mycket annan vätska i.v senaste dygnet.

a) Vilka 2 akuta åtgärder föranleder dessa data?

Svar: Patienten måste genast få i sig mer vätska i form av RingerAcetat, initialt bolus 30ml/kg (70 kg - 2100ml ca 2 Liter. Patienten måste även få syrgas på mask/grimma. Om detta inte höjer bltr så ska inotropa lm kopplas in.

b) Medan akuta åtgärder ordineras så tas en blodgas som visar följande:
pH 7.4, pCO_2 3.2, PaO_2 8.0, BE -5, Laktat 4. Tolka denna blodgas:
Svar: Metabol acidos med respiratorisk kompensation

Fråga 2) Lärandemål anestesi: Generell och regional anestesi.

Här nedan presenteras tre olika operationer och tre metoder för GA (generell anestesi) Matcha varje operation med lämplig anestesimetod.

A: Planerad högersidig hemikolektomi	**1: Spinal anestesi**
B: Laparoskopisk appendicit	**2: GA + intubation (ej RSI)**
C: Akut höft operation	**3: GA + intubation (RSI)**

Svar: A - 2 , B - 3, D - 1

Fråga 3) Lärandemål Anestesi - regional anestesi

Nämn två kontraindikationer till att ge spinalanestesi eller epiduralanestesi?
Svar: Infektion vid det tänkta insticksstället, tumör eller neurologisk sjukdom spinalt, samt hemodynamisk instabil.

Du bedömer en patient inför narkos på avdelningen. Plötsligt ser du en annan i patient i sängen brevid, denna blir plötsligt blek och faller tillbaka i sängen efter att försökt resa sig upp. Patienten tycks ha genomgått en Bukoperation eftersom han har thorakal epiduralbedövning och medellinjesnitt. Tillbaka i sängen kvicknar patienten til men är fortsatt blek och kallsvettig. Bltr visar på 80/60 mm Hf, puls 100 bpm och SaO2 94%.

Fråga 4) Lärandemål Anestesi - cirkulationsfysiologi/svikt

Nämn tre initiala åtgärder utöver att undersöka patienten som du gör innan du eventuellt bestämmer dig för att larma? Svar: Tippa sängen med huvudändan nedåt, bolus RingerAcetat och syrgas på mask/grimma. Eventuellt även

Fråga 5) Nämn en trolig orsak till patientens blodtrycksfall?
Svar: Lågt blodtryck pga epidural bedövning, även eventuell post.op komplikation som infektion (sepsis) eller blödning

Fråga 6) Lärandemål Anestesi - preoperativt bedöma riskfaktorer
Du bedömer en 50-årig kvinna inför operation med elektivt ljumskbråck. I botten har hon tablettbehandlad Hypertoni, bltr ligger på 125/80 mm Hg, hon kan gå två trappor utan att stanna. Ej allergi.
Vilken ASA-klass har patienten?
Svar: ASA-klass II (lindrig systemsjukdom)

Nämn två preparat som är lämpliga att ha som bas i den postoperativa smärtlindringen och kan ges som tabletter Preoperativt? Svar: Paracetamol och NSAID.

Anestesi - Single Best Answer

1) Vilket är det säkraste sättet att kontrollera att en endotrachealtub är placerad rätt i trachea?
a) Auskultation av pulm
b) Jämna kurvor på endtidalt koldioxid
c) Imma i tuben
d) Bröstkorgen höjer sig
e) SaO2 > 95% efter intubationen

2) Vilket av nedanstående variabler talar för att patient kan vara svårintuberad?
a) Thyreomentalt avstånds > 6 cm
b) Gapförmåga > 5 cm
c) Mallampati IV
d) Böjer nacken 45 grader
e) BMI 22

3) Vilken av följande mediciner brukar man behålla även på operationsdagen?
a) Betablockare
b) ACE-hämmare
c) D-vitamin
d) Waran
e) Furix

4) Vilken av följande lokalanestetika är mest långverkande?
a) Kokain

b) Xylocain *(Lidocain)*
c) Narop *(Ropivacain)*
d) Carbocain (Mepivakain)
e) Citanest (Prilokain)

5) Det finns ett antal riskfaktorer för PONV (Post Operative Nausea and vomiting) Vilket av följande är en riskfaktor och ökar indikationen för profylax mot detta?
a) Hypertoni
b) Hög ålder
c) Kvinnligt kön
d) Ortopedisk kirurgi
e) Tobaksrökning

Tentamen HT-21

Anestsi Kortsvarsfrågor - Lärandemål IU 59: Buksmärta

Fråga 1) Du träffar en patient, 80 kg, på akutmottagningen som påträffats hemma under oklara omständigheter. Du bedömer att patienten drabbats av ca 5% dehydrering. På blodgas noterar du att elektrolyter är inom normalområdet.

a) Vilka undersökningar i status har du gjort för att bedöma detta?
Svar: Kollar efter hudturgor, undersökning av slemhinnor, puls + bltr samt kapillär återfyllnad.

b) Hur mycket och vilken vätska inklusive ev elektrolyter vill du ge som underhållsbehandling?
Svar: Underhåll av vätska är 30 ml/kg på 24 h (± 20%) *80 x 30 = 2400 ml*
Vätskeval ska även vara glukos 25-50 mg/ml (buffrad eller icke buffrad)
Elektrolyter 0-200 mmol Na + 40 mmol K

c) Hur vill du ersätta vätskedeficit, hur mycket och med vilken vätska?
Svar: Mängd 4 liter (± 20%) vätskeval: Ringer-acetat eller Natriumklorid

Fråga 2) Lärandemål: PO Basvetenskaplig integrering
Vilka symtom som patienten berättar om, från det att du sticker och under första dygnet, kan tyda på komplikationer eller biverkningar vid spinalbedövning? Nämn tre
Svar: Tecken på blodtrycksfall (yrsel/illamående), Läkemedelsbiverkningar (allergi/toxicitet)

Fråga 3) Hur handlägger du en patient med kramper som du misstänker drabbats av allvarlig toxicitet orsakad av lokalbedövningsmedel? Nämn 3 åtgärder

Svar: Larma och ge syrgas, läkemedel som kramplösande (t.ex stesolid) och förbered intralipid

Egen kommentar: Ge initialt bolus Lipidlösning 200 mg/ml (1,5 ml/kg) på 1 min - man 70 kg = 100 ml i.v
Sedan infusion intralipid 200 mg/ml (0,25 ml/kg/min) - man 70 kg = 400 ml i.v på 20 min
Eftersom LA är relativt fettlösliga så finns förhoppning om att de tillförda fetterna ska absorbera istället för toxisk reaktion och upptag av kroppens vävnader.

Anestsi - Single best answer: Lärandemål perioperativ medicin

Fråga 4) Gasanalysatorn på anestesiapparaten anger Minimal Alveolar Concentration (MAC) vad är det?

a) Minsta mängd syrgas man behöver ge för att hålla SpO2 >95%
b) Minsta färskgasflöde man behöver ge för att undvika återandning
c) Hur stort läckage av narkosmedel som kan accepteras ur arbetsmiljösynpunkt
d) Standardiserat anestesidjup baserat på aktuell(a) inhalationsanestetika

Fråga 5) Innan vi väcker patienten (avslutar den generella anestesin) behöver vi först:

a) Avsluta infusionen av Ringer-acetat och avveckla patientens urin-kateter (KAD)
b) Förbereda antidot till induktionsmedel och fentanyl
c) Konstatera att patienten återfått spontanandning och muskelkraft
d) Administrera trombosprofylax

Fråga 6) Du genomför en preoperativ bedömning. När du ber patienten gapa och sträcka ut tungan. Vilken Mallapati-grad har patienten?

a) Grad 1
b) Grad 2
c) Grad 3
d) Grad 4

Egen kommentar: På bilden till höger
Så illustreras samtliga M1-M4

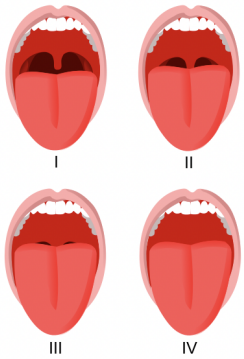

Fråga 7) Du träffar en 55-årig man med övervikt (BMI=33), välbehandlad hypertoni (130/85 på T.Losartan 10 mg x 1) samt tablettbehandlad diabetes mellitus. Ingen anamnestisk angina pectoris, men blir andfådd vid rätt måttlig ansträngning (gå normal takt i lätt motlut). ASA-klass?

a) ASA I

b) ASA II
c) ASA III
d) ASA IV

ASA 1 - frisk
ASA 2 - lindrig systemsjukdom
ASA 3 - allvarlig systemsjukdom
ASA 4 - allvarlig systemsjukdom, livshotande
ASA 5 - moribund patient, ej överleva utan op
ASA 6 - avliden patient, potentiell organdonator

Fråga 8) Vilket av följande är korrelerat till ökad frekvens av postoperativt illamående (PONV)
a) Kvinnligt kön
b) Rökning
c) Operationer i lokalanestesi
d) Sedativa av neuroleptika-typ

Rest -Tentamen HT-21 11/3-22

Anestesi - Kortsvarsfrågor

Fråga 1) Nämn tre kliniska sätt att uppskatta svårigheten att intubera?
Svar: Gradering enligt mallampati, thyreomentalt avstånd (TMD) och nackrörlighet

Fråga 2) Nämn fyra obligatoriska parametrar som via monitorering ska följas kontinuerligt vid alla längre anestesier enligt Svensk Förening för Anestesi- och Intensivvård (SFAI)?
Svar: Blodtryck, EKG (hjärtfrekvens), pulsoximetri och kontinuerlig kapnografi (mängden utandad CO_2)

Fråga 3) På operationssalen börjar du med att preoxygenera patienten.
Du ”laddar” patienten med syrgas. Var skapas den huvudsakliga reserven?
Svar: I lungorna

Fråga 4) Du planerar en så kallad Rapid Sequence Induction (RSI) eftersom patienten har en mycket stor aspirationsrisk. När du precis har sprutat ditt hypnotikum (induktionsmedel) och muskelrelaxantia men innan du hunnit intubera, kräks patienten kraftigt. Nämn fyra åtgärder som akut genomför?
Svar: Sänker huvudändan och lägger i stabilt sidoläge. Därefter sug rent i svalg, intubera och sug rent i luftvägarna med hjälp av endotrachealtuben.

Fråga 5) Nämn tre egenskaper som skiljer ketamin från de övriga intravenösa narkosmedlen?
Svar: Sänker ej blodtrycket, ingen andningsdepression, kraftigt analgetisk effekt.

Fråga 6) Vilken är den högsta nivå på vilken man får anlägga en spinalbedövning (eller lumbalpunktera) och varför?
Svar: Interstitiet L2-L3. Ryggmärgen går ner till L1-L2 och får ej skadas.

Fråga 7) En blodgas som visar följande värden: pH 7,28, pO2 10,3 kPa, pCO2 8,5 kPa, St bik 25, BE 1, SO2 95%. Vad har patienten för syra-basrubbning och nämn ett tillstånd som kan leda till en sådan rubbning? Svar: Akut respiratorisk acidos utan metabol kompensation. Morfinöverdosering, akut astma

Egen kommentar: Respiratorisk acidos inträffar då kroppen inte kan göra sig av med koldioxid via lungorna i tillräcklig omfattning (hypoventilation). Koldioxiden ansamlas i blodet och sänker blodets pH-värde.

Fråga 8) Nämn 3 vanliga biverkningar av morfin
Svar: Förstoppning, dåsighet, illamående, kräkningar, urinträngningar, pupillförminskning, klåda

VT-22 Rest: Anestesi - Single Best answer

Fråga 2) Vilka av de föreslagna parametrarna i ett blodgassvar är av störst värde för att utvärdera resuscitering av blödningschock?

a) Base deficit + laktat
b) Base deficit + pO2
c) Laktat + pCO2
d) Laktat + pO2
e) pH + pCO2

Fråga 11) Nedan visas blodgaser från två olika patienter. Vad beskriver dessa blodgaser?
Lisa: pH 7,26 pO_2 8,0 pCO_2 7,5 HCO_3 24 BE 0
Olle: pH 7,4 pO_2 9.8 pCO_2 7,5 HCO_3 30 BE 6

a) Lisa: Kompenserad respiratorisk acidos, Olle: Kompenserad metabol acidos
b) Lisa: Metabol acidos, Olle: Kompenserad respiratorisk alkalos
c) Lisa: Metabol acidos, Olle: Metabol acidos
d) Lisa: Metabol alkalos, Olle: Metabol alkalos
e) Lisa: Respiratorisk acidos, Olle: Kompenserad respiratorisk acidos

Fråga 15) Med ambulans inkommer fyra unga patienter efter en singelolycka med bil.
Patient 1 är medvetslös med ljusstela vidgade pupiller och felställt vä underben.
Patient 2 är vaken med blt 80/60, puls 120, klagar över buksmärtor.
Patient 3 är vaken, har dyspné, smärta i vä thorax och pO2 92.
Patient 4 är vaken med blt 120/50 och har en felställd vä fot.

Hur prioriterar du dem?
Svar: Prioriteringsgraden går utefter ATLS och systematiskt enligt ABCDE.
Patient 2, 3, 1, 4

Fråga 18) Vilket av nedanstående symptom är minst vanligt vid sepsis?
a) Förvirring
b) Hypotension
c) Laktatstegring
d) Polyuri
e) Tachypné

Fråga 23) Vilka farmakodynamiska egenskaper karaktäriserar ett modernt narkosmedel?
a) Hög potens, lång duration
b) Låg potens, kort duration
c) Långsamt anslag, kort duration
d) Snabbt anslag, kort duration
e) Snabbt anslag, lång duration

Tentamen VT-22 6/6-22

Anestesi VT22 - kortsvarsfrågor

Fråga 1) Lärandemål anestesi - Identifiera och tolka blodgas-och elektrolytrubbningar

Du har blivit ombedd att bedöma en patient som har inkommit till akuten med allmänpåverkan. Det är en 75-årig kvinna som är blek, trött och tagen. Hjärtfrekvensen är 110 bpm och bltr 85/55 och Hb 145. Du har tagit en arteriell blodgas som ser ut så här: pH 7.28, pO_2 10.2 (10 -13 kPa), SaO_2 96% pCO_2 3.1 (4.6-6.0), BE -8, HCO_3 18 (22– 27)

a) Tolka blodgasen, vilka två rubbningar föreligger ?
Svar: Patienten har en metabol acidos med en respiratorisk kompensering i form av hyperventilation.

Fråga 2) Kunskaper: Akut omhändertagande och handläggning enligt ”ABCDE

En 55-årig man inkommer med ambulans till akuten. Han har sedan tidigare tablettbehandlad hypertoni. Enligt en anhörig hade han klagat på huvudvärk och senare blivit hittad okontaktbar i soffan. Ambulansen har satt iv infart och startat ett Ringeracetat.
Hjärtfrekvens är 80, blodtryck 145/65. Saturation är 90% trots 10 liter O_2 på mask.

Vid kraftig smärtstimulering får du ingen ögonöppning och ingen verbal eller motorisk respons. P-glukos 7 mmol/L. Patienten skall nu undersökas med DT hjärna.

a) Vilken är i detta skede den viktigaste åtgärden på akutrummet, i väntan på transport till röntgen?
Svar: Patiten har låg saturation trots given syrgas, för att undvika chock så är det viktigt att vi säkrar luftväg. Detta genom intubering.

Fråga 3) Anestesi: Patofysiologi och behandling vid olika typer av cirkulatorisk chock
En 48-årig kvinna skall opereras då det finns hög misstanke om nekrotiserande fasciit i höger ben. Hennes andningsfrekvens är 28. och saturationen är 94% med 6 liter O_2 på mask. Hjärtfrekvensen är 110, blodtrycket 85/55 mmHg och hennes temperatur 39 grader.

Hon är varm perifert. Det är givet 2000 ml Ringer-acetat utan bestående effekt på patientens vitalparametrar. Bredspektrumantibiotika är administrerat efter blododlingar.

a) Vilken behandling bör nu startas för patientens låga blodtryck?
Svar: Sätt in behandling med " Vasopressor" t.ex i.v noradrenalin öka mängden vätska. Patienten har en septisk chock.

b) Vilken är den bästa fysiologiska förklaringen till patientens låga blodtryck?
Svar: För att motverka den ischemiska chocken i den nekrotiserade vävnaden så får vi en patologisk vasodilation i kärl. En låg (hypovolemi pga vätskeutträde/hög feber) (hjärtpåverkan)

Egen kommentar: Sepsis graderas på SIRS (Systemic inflammatory response syndrome) + infektion
SIRS (minst två) = Temp > 38 grader, AF >20, HF > 90 bpm, LPK >12 eller < 4
Svår sepsis (minst ett) = sBT< 90 mmHg , laktat>1, AF > 30, organdysfunktion
Septisk chock = fortsatt hypotension trots vätskebolus

Detta kräver givetvis en snabb handläggning pga livshotande tillstånd. Två grova nålar (infarter), syrgas på mask, Rundodling (anaerob + aerob x4) labprover, standard inkl arteriell blodgas.
Vätska i.v samt antibiotika (initialt Cefotaxim) utvärdera ånyo ABCDE. Övervaka vitalparametrar samt laktat.

Fråga 4) Du skall söva en patient. I den preoperativa bedömningen läser du att patienten: Är frisk, har inga allergier, BMI 36, mallampati IV och tyromentalt avstånd 4 cm. Tjock hals.

a) Vad är viktigt att tänka på här?
Svar: Patienten är både överviktig och har mallampati IV, vilket betyder att det kan vara besvärligt att intubera inför OP.

Denna patient ska genomgå en elektiv laparoskopisk kolecystektomi i generell anestesi.

Luftvägen skall kontrolleras genom endotrakeal intubation.

b) Ge exempel på fyra olika läkemedel (från olika läkemedelsklasser) som du vill ge för en säker narkosinduktion?
Svar:
Propofol (allmänanestika, induktionsmedel)
remifentanil, Fentanyl (smärtlindring)
Rocuronium (Muskelavslappnande medel, perifert verkande)
Efedrin, mfl

Induktion av anestesi: Remifentanil ska administreras tillsammans med vanliga doser av hypnotika, så som propofol, tiopental eller isofluran för induktion av anestesi. Administrering av remifentanil efter hypnotika minskar risken för muskelrigiditet. Fentanyl är en syntetisk opioid som verkar likt morfin men anses vara 50-100 gånger mer potent.

Induktion Analgesi (smärtlindring) Snabbverkande opiater: Rapifen (Alfentanil), Leptanal (Fentanyl), Ultiva (Remifentanil)
Induktion sömn - Intravenösa hypnotika: Propofol, Pentothal (Thiopental)
Induktion Muskelslapphet – Muskelrelaxantia: Tracrium (atracurium), Esmeron (rocuronium), Celokurin

Fråga 5) En 65-årig man har inkommit med buksmärta och kräkningar sedan 2 dygn tillbaka. Han är tidigare opererad på grund av perforerad divertikulit men är i övrigt väsentligen frisk. Nu är han trött och tagen. Hjärtfrekvensen är 115. Blodtrycket 100/60. På DT ses vida vätskefyllda tunntarmar. Patienten bedöms lida av ett mekaniskt tunntarmsileus och skall sövas för en explorativ laparotomi.

a) Vid anestesi till en patient med ileus, vilka två allvarliga komplikationerna finns det hög risk för vid sövning? Svar: Det finns risk för aspiration i samband med skapandet av säker luftväg.
Därför används RSI - Rapid sequence induction. Även risk för kraftigt blodtrycksfall, hypovolemi.

Egen kommentar: Från föreläsning "intro till anestesi" av: Eddie Weitzberg
Standard monitorering innan anestesi: – Saturationsmätare SpO2 – EKG – Non-invasiv Blodtrycksmätning (NIBP) – Kapnografi/anestesigasmätning – Train-of-Four-mätning av neuromuskulär blockad vid intraoperativ muskelrelaxation.
Avancerad monitorering – Artärkateter – Central venkateter – Cardiac outputmätning (Swan-Ganz, transesofagalt hjärteko)

Fråga 6) En 69-årig kvinna läggs in på eftermiddagen i väntan på akut kirurgi. Hon skall hållas fastande tills vidare men akutlistan är lång och operation kan dröja. Patienten är opåverkad, hjärtfrekvens 65, blodtryck 120/65. Känner ej törst. Har kissat som vanligt.

Blodgasen visar pH 7,4, Natrium 140 mmol/L , Kalium 4,0 mmol/L, Klorid 103 mmol/L. Du skall ordinera underhållsvätska för att ersätta basalbehoven. Hennes längd är 170 cm och vikt 70 kg. Vilken av infusionslösningarna är den mest lämpliga i detta fall?

a) Albumin 50 g/l
b) Glukos 5%
c) Glukos 5% Na 40, K 20 (eller buffrad Glukos)
d) NaCl 9 mg/ml
e) Ringer-Acetat

Fråga 7) En 70-årig man skall operera bort sin gallblåsa. Han har tablettbehandlad hypertoni, insulin- och tablettbehandlad diabetes och kontrolleras för njursvikt, senaste krea var 105. För två år sedan fick han hjärtinfarkt, genomgick kranskärlsröntgen med PCI och fick ett stent. Han bor på andra våningen och använder trapporna ibland men måste då ofta använda sin nitroglycerinspray.

Vilken ASA-klass tillhör patienten?
a) ASA I
b) ASA II
c) ASA III
d) ASA IV
e) ASA V

Egen kommentar: ASA - klassifikation (**American Society of Anesthesiologists Classification)**
ASA 1 - frisk
ASA 2 - lindrig systemsjukdom
ASA 3 - allvarlig systemsjukdom
ASA 4 - allvarlig systemsjukdom, ständigt livshotande
ASA 5 - moribund patient, förväntas ej överleva utan operation
ASA 6 - avliden patient, potentiell organdonator

Fråga 8) En 65-årig kvinna har igår opererats med en högersidig hemikolektomi och har en thorakal epiduralbedövning som postoperativ smärtlindring. I egenskap av avdelningsläkare blir du på förmiddagen kontaktad av sjuksköterska då patienten de senaste timmarna fått allt svårare att röra på benen. Hon har även ont i ryggen. Patienten är vaken, saturationen är 96%, hjärtfrekvensen 97, blodtrycket 145/65 och andningsfrekvensen 16. Hon anger smärta från ryggen och operationssåret. Hon har nedsatt kraft i båda benen och kan inte lyfta dom från underlaget.

Vilken av följande är den korrekta åtgärden?
a) Beställ en DT hjärna för att utesluta stroke.
b) Kontakta sjukgymnasten för att få hjälp med mobilisering och träna muskelstyrkan.

c) Stänga av epiduralen och kontakta narkosläkare då det finns risk för en allvarlig komplikation till bedövningen.
d) Sänka infusionshastigheten i epiduralkatetern och utvärdera igen ikväll.
e) Öka infusionshastigheten i epiduralkatetern för att få bättre smärtlindring.

Tentamen HT-19 16/12-19

Anestesi HT19 - Kortsvarsfrågor

Fråga 1) Nämn två kontraindikationer till att ge ryggbedövning?
Svar: Infektion vid området för instickstället, pågående neurologisk sjukdom spinalt
patienten vägrar eller koagulationsrubbning.

Fråga 2) En 64-årig man genomgick högersidig leverresektion för två dagar sedan. Han smärtlindras med morfin via en PCA-pump. Nu finner du mannen i sin säng, okontaktbar och med grymtande långsam andning. Du misstänker opiatöverdos.

a) Vilken kliniskt undersökningsfynd kan stötta diagnosen?
Svar: Små (miotiska) pupiller

b) Nämn två lämpliga åtgärder?
Svar: Ge antidot i.v med Naloxon samt stänga av PCA-pump.

c) Hur påverkar opiater andningen och vilken är mekanismen?
Svar: Andningsfrekvensen minskar därför att känsligheten för koldioxid minskar

Fråga 3) Rapid sequence induction (RSI) används när det finns en ökad risk för aspiration vid anestesistart. Vilket moment är det man undviker jämfört med vanlig anestesiinledning och varför minskar detta aspirationsrisken?
Svar: Efter preoxygenering med 100% syrgas så ges samtliga läkemedel, opioder, induktionsmedel och muskelrelaxantia tätt efter varandra. Man skippar momentet med ventilation med mask och blåsa och intuberar direkt då patienten är under anestesi. Detta är främst för att man minskar risken att andningsgaser kommer ner i ventrikeln som annars kan bidra till regurgitation och aspiration.

Anestesi HT19 - SIngle best answer

Fråga 4) En 48-årig man ska göra en planerad operation för coloncancer. Han cyklar till jobbet (12 km) varje dag och har inga andra sjukdomar än hypertoni vilket behandlas med diuretika.

Vilken utredning behövs inför anestesin?

a) F-Hb
b) Hb + elektrolyter
c) Lungröntgen
d) Arbetsprov
e) Leverstatus

Fråga 5) Vilket av följande är ett tidigt tecken på överdosering av lokalanestetika?
a) Domning kring munnen och i tungan
b) Hjärtstillestånd
c) Generella kramper
d) Miotiska pupiller
e) Erytem på övre delen av bålen

Fråga 6) Vilken av nedanstående blodgaser stämmer bäst med akut respiratorisk acidos t.ex vid akut astma?

a) pO_2 10 pCO_2 5,0 pH 7,53 BE +7 HCO_{3-} 30
b) pO_2 10 pCO_2 5,3 pH 7,41 BE +1 HCO_{3-} 24
c) pO_2 10 pCO_2 1,9 pH 6,98 BE -21 HCO_{3-} 8
d) pO_2 10 pCO_2 8,6 pH 7,19 BE +1 HCO_{3-} 24
e) pO_2 10 pCO_2 8,6 pH 7,36 BE +11 HCO_{3-} 34

Fråga 7) En En 43-årig kvinna har sövts för cholecystektomi med propofol och opiat och anestesin underhålls med sevoflurane. Strax före op-start har hon SaO_2 100%, $ETCO_2$ är 5,6, blodtrycket är 85/55, hjärtfrekvensen är 88 och endtidalt sevoflurane motsvarar 0,4 MAC.
Vad ska du göra innan kirurgen får börja operera?

~~a) Ge 5 mg efedrin~~
b) Sänk den inspiratoriska syrgashalten
c) Öka endtidal sevoflurane
d) Öka minutventilationen
e) Ingenting

Fråga 8) En 71-årig kvinna har op med total höftplastik i spinalanestesi. Hon ligger nu på uppvakningsavdelningen, vätskebalansen är +500 ml, diuresen 15 ml/timme och blodtrycket 85/50.
Du bestämmer dig för att ge en vätskebolus.
Vilken vätska är nu lämpligast att ge?

a) Glukos 5%
b) Albumin 5%
c) Albumin 20%
d) Ringer-Acetat
e) Rehydrex (2,5% glukos med elektrolyter)

Fråga 9) Du har intuberat en patient med Rapid Sequence Induction (RSI).
Vilket av följande är INTE ett sätt att bekräfta korrekt tubläge?

a) Att bröstkorgen rör sig
b) Endtidal koldioxid
c) Kufftrycket
d) Att man ser imma i tuben
e) Lyssna på lungorna

Tentamen VT-19 3/6-2019

Anestesi - Single Best answer + kortsvarsfrågor

Fråga 1) Du skall hjälpa till och preoperativt bedöma en patient, kvinna 32 år väsentligen frisk inga mediciner, allergisk mot nötter och kärnfrukter. Ej tidigare opererad. Röker ej.
Motionerar inte, men går i snabb takt till arbetet ca 5 km i var riktning dagligen.
Kontorsarbete. Planerat ingrepp ljumskbråcksoperation öppen. Modifierad Lichtenstein.
Vilka prover och preoperativa tester tycker du är indicerat?

a) EKG
b) Spirometri
~~c) Blodgrupper och BAS-test~~
d) Inga prover

Egen kommentar: Modifierad lichtenstein innebär nätplacering vid femorala bråck

Fråga 2) Samma patient som ovan.
Vilka undersökningar utredningar vill du mer göra?
a) Ett vanligt status, puls, blodtryck och lungaskultation
b) EKG
c) Lungröntgen
d) Hjärt-EKO

Fråga 3) Samma patient som ovan. Vilken ASA-klass är det rimligt att denna patient tillhör?

a) ASA1 (Frisk patient)
b) ASA2 (lindrig systemsjukdom)
c) ASA3 (allvarlig systemsjukdom)
d) ASA4 (livshotande systemsjukdom)

Fråga 4) Du skall hjälpa till och preoperativt bedöma en patient, hen 32 år väsentligen frisk. Levaxin för sköldkörteln, Losec för magen vid behov. inga andra mediciner, allergisk mot nötter och kärnfrukter. Ej tidigare opererad. Röker 3 -5 cigaretter om dagen. Motioner inte men går i snabb takt till arbetet ca 5 km i var riktning dagligen. Kontorsarbete.
Planerat ingrepp ljumskbråcksoperation öppen. Modifierad Lichtenstein.
Vad skulle till vilja råda patienten inför op?
a) Öka den dagliga motionen
b) Öka Levaxindosen inför operationen då det innebär stress
c) Träna bukmuskulaturen inför operationen
d) Sluta röka

Fråga 5) Du skall hjälpa till och preoperativt bedöma en patient, hen 32 år väsentligen frisk. Levaxin för sköldkörteln, Losec för magen vid behov. inga andra mediciner, allergisk mot nötter och kärnfrukter. Ej tidigare opererad. Röker 3 cigaretter om dagen.
Motioner inte men går i snabb takt till arbetet ca 5 km i var riktning dagligen.
Kontorsarbete. Planerat ingrepp ljumskbråcksoperation öppen. BMI 28. Modifierad Lichtenstein.

Vad skulle du ge patienten för instruktioner kring mat och dryck?
a) Inte äta och dricka efter 21 kvällen innan operationen
b) Att äta en extra middag vid 21-tiden och sedan fasta efter 23 kvällen innan operationen
c) Att tänka på att inte äta fast föda 6 timmar innan operationen men gärna dricka fram till 2 timmar innan planerad operationstid.
d) Att inte äta och dricka 4 timmar före operationen för att inte vara undervätskad vid start

Fråga 5) Du skall hjälpa till och preoperativt bedöma en patient, hen 32 år väsentligen frisk. Levaxin för sköldkörteln, Losec för magen vid behov. inga andra mediciner, allergisk mot nötter och kärnfrukter. Ej tidigare opererad. Röker 3 cigaretter om dagen. Motioner inte men går i snabb takt till arbetet ca 5 km i var riktning dagligen. Kontorsarbete. Planerat ingrepp ljumskbråcksoperation öppen som dagkirurgi. Modifierad Lichtenstein.

Vilka olika anestesiformer kan man tänka sig?
a) Lokalbedövning bör undvikas då hen är rökare och nötallergiker
b) Narkos –generell anestesi - där man använder en larynxmask för att skapa fri luftväg

c) Lämpar sig för epiduralblockad med morfin tillägg till lokalbedövningen för att förlänga smärtlindringen
d) Ketalar och något mg Midazolam låta patienten andas själv då hen är rökare och det kan bli bronkspasm om man intuberar

Fråga 6) Vilken ”premedicinering” tycker du skulle vara bra?
a) 10 mg morfin im.
b) 600 mg Gabapentin
c) 7.5 mg Midazolamim.
d) Paracetamol 1.5 gr och Naproxeneller Arcoxiapo.

Fråga 7) En 63 årig man inkommer med intervallsmärtor sedan 8 timmar. Utredningen talar för hög ileus. Han är i övrigt frisk. Cyklar 4 km till jobbet och spelar lite ”korphandboll”.
Har en betablockerare för lite lindrig hypertoni. Allergisk mot skaldjur och pollen.
Opererad för en benign tumör i buken 2002, anestesi ua.
Vitalparametrar: Puls 97, Bltr 110/65 mmHg, Cor + pulm askulteras ua. BMI 26

a) Vilken ASA klass har patienten?
Svar: ASA2 (lindrig systemsjukdom)

Patienten ovan har kräkts uppskattningsvis ½ liter och det finns nu ytterligare ½ liter grönaktig vätska i sondpåsen. Han har inte ätit och druckit på 12 timmar.
b) Vilken/vätskor vill du ge den närmaste timmen inför anestesi
Svar: Underhålls lösning 1000 ml Glukos och ersättning 1000 Ringer-Acetat

c) Hur skulle du vilja söva patienten inför en explorativ laparoskopi och beskriv kortfattat induktionen?
Svar: Då patienten har ett högt sittande ileus och har tidigare kräkts så finns det hög risk för aspiration och regurgitation av maginnehåll i luftvägarna. Detta innebär att det är inducerat med RSI - Rapid Sequence Induktion. Höjd huvudända, preoxygenering och snabb induktion och därefterintubation utan föregående ventilation.
Säkra därefter att tuben sitter rätt med kapnografi och auskultation.

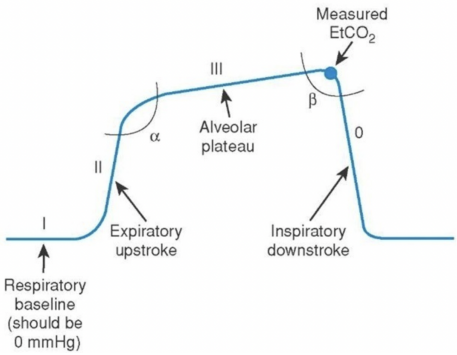

d) När patienten är sövd, hur bedömer du att luftvägarna är säkrade och att ni ventilerar adekvat?
Svar: Kapnografi kontroll av värde och kurva (endtidalt CO_2) samt auskultation att det föreligger liksidiga andningsljud.

Patienten som opererades ovan hade ileus pga en brid och operationen gick därför fort.
Redan efter 40 min så väcker ni patienten. För att minska smärtan postoperativt be narkosläkaren kirurgen lägga lokalbedövning i såren/portnasluts,
d) vilket lokalbedövningsmedel skulle du rekommendera motivera kort svaret?
Svar: Långverkande amid: bupivacain (Marcain)e ller Ropivacain (Narop) lång effektduration för att ge smärtstillning så länge som möjligt.

Postoperativt så har allt har gått bra och vår patient är uppe och går och har släppt gaser redan förmiddagen efter operationen.
e) Vilken analgetika strategi skulle du rekommendera inför hemgången?
Svar: Paracetamol 1 g x 4 och NSAID t.ex. Naproxen 500 mg x 2 med tillägg långverkande opioid Oxicodon 10 mg x 2 morgon + kväll samt tillägg av Oxynorm 5 mg vb.

Tentamen HT-18 17/12-2018

Anestesi HT18 - Kortsvarsfrågor

Fråga 1) Vid lumbalpunktion eller anläggande av spinal anestesi bör man inte sticka över en viss nivå. Vilken är denna och ange de anatomiska landmärken som är av vikt?
Svar: I höjd med crista (L3/L4) eller nedanför för att inte riskera att skada ryggmärgen som slutar på ca L1- L2.

Fråga 2) Nämn 3 tidiga symptom på överdosering av lokalanestetika?
Svar: Oro, berusningskänsla, yrsel/illamående, bedövningskänsla i tunga och läppar, dubbelseende, muskelryckningar.

Fråga 3) En blodgas som visar följande värden: pH 7,22, pO_2 13,2 kPa, pCO_2 3,1 kPa, BE -12, $SatO_2$ 97%. Vad har patienten för syra-basrubbning och nämn ett tillstånd som kan leda till en sådan rubbning?
Svar: Metabol acidos med respiratorisk kompensation. Chock, sepsis, diabetes, njurinsuff

Fråga 4) Du bedömer en patient med ileus på akuten som skall opereras under kvällen. Han är törstig, har nedsatt hudturgor och mörk urin men är cirkulatoriskt stabil. Han är 45 år och väger 70 kg. Han är tidigare helt frisk. Han har backat ca 0.5 L i sonden och inte fått i sig någon vätska på 1 dygn.

Hur stor är sannolikt hans vätskedeficit i liter och hur mycket av denna deficit (i %) vill du helst få in innan anestesistart?
Svar: Ca 5% dehydrering, 3.5 L. Minst 50-75 % innan induktion av anestesi.

Fråga 5) Vid preoxygenering inför anestesiinduktion skapas en syrgasreserv som förlänger tiden till hypoxi vid apné. Var ligger reserven?
Svar: I lungorna.

Anestesi HT18 - Multiple Choice Questions

Fråga 20) Vad beskriver bäst styrbarheten hos ett narkosmedel?
a) Albuminbindningsgrad
b) Hög fettlöslighet
c) Kort anslagstid + kort duration
d) Kort anslagstid + lång duration
e) Låg metaboliseringsgrad

Fråga 28) Vad är den mest begränsande faktorn för att kunna ge vätska snabbt intravenöst?
a) Droppslangens längd
b) Kärlets närhet till hjärtat
c) Venkateterns diameter
d) Vätskans osmolalitet
e) Vätskans temperatur

Fråga 32) Vilken av följande biverkningar är inte förknippad med morfin?
a) Andningsdepression
b) Förstoppning
c) Klåda
d) Mios
e) Ventrikulära extraslag

Tentamen HT-20 14/12-2020

Anestesi HT20 - Kortsvarsfrågor

Fråga 1) Du är AT-läkare på akuten och ska påbörja handläggning av en medvetslös patient. Patienten reagerar på smärta och har Glasgow Coma Score 9 med snarkande andning. Narkosläkare är på väg till akuten.
a) Nämn två handgrepp som är lämpliga för att fria patientens luftvägar i detta läge?
Svar: Chin lift, jaw thrust, sniffing position, käklyft

b) Nämn två hjälpmedel som du kan använda i detta läge.

Svar: svalgtub, näskantarell, kudde under nacke

Fråga 2) Du bedömer en patient på avdelningen, hon orkar inte gå till anestesimottagningen. Det är en 50-årig kvinna som planeras för akut operation pga ileus, väger 70 kg. Hon är tidigare appendektomerad, men frisk för övrigt.
a) Vilken metod använder du för att söva henne?
Svar: Rapid sequence induction, RSI.

b) Ange 3 åtgärder som utmärker den metoden.
Svar: Höjd huvudände. Preoxygenering. Sugtillgång. Läkemedlen ges i snabb följd utan paus. Ingen ventilering innan intubation.

Fråga 3) Du bedömer en patient på akuten med oklar bukproblematik. Kirurgen vill lägga in patienten fastande på avdelning för observation närmsta dygnet. Hen vill ha din hjälp för att planera vätskeregimen. Patienten är 64 år gammal, tidigare väsentligen frisk, väger 80 kg och har varit sjuk i 4 dygn. Han har ätit och druckit mindre än vanligt och har kräkts. Han har kliniska tecken på måttlig dehydrering, som du bedömer vara 5 %. Han har normala serumelektrolyter.

a) Hur stort är hans vätskedeficit? Svar: 4000 ml
b) Hur stort är hans basalbehov av vätska per dygn?
Svar: 30 ml/kg/dygn eller 2400 ml

Fråga 5) Vid preoperativ bedömning av en patient som planeras få generell anestesi bedöms patientens luftväg.
a) Nämn 3 egenskaper som kan indikera svårigheter att ventilera patienten på mask?
Svar: Högt BMI, skägg, snarkare, tandlöshet, liten gapförmåga, nackstelhet

b) Nämn två värderingsmått som används för att utvärdera eventuella svårigheter att intubera.
Svar: Thyreomentalt avstånd < 6 cm, Mallampati 1-4

Tentamen VT-17 15/5 - 2017

Anestesi VT17 - Kortsvarsfrågor

Fråga 1) Vilka generella riktlinjer gäller avseende intag av mat och dryck inför planerad anestesi?
Svar: 6 timmar fast föda, 2 timmar klara drycker

Fråga 2) FGe två förslag på läkemedel som är bra att ge en patient som planeras för öppen operation av ett ljumskbråck i narkos innan man börjar söva, preoperativt. Det är en frisk 58 årig man utan sjukdomar, som är allergisk mot björk och nötter.
Svar: Paracetamol/NSAIDs

Fråga 3) Kan du föreslå hur anestesin (intubations anestesi) kan inledas inför operationen
a) Induktion? Svar: Propofol + en opiat; fentanyl, alfentanil or remifentanil, så kallad ”co-induction”

b) Läkemedel att använda under anestesin?
Svar: Propofol-infusion eller inhalation baserad på t.ex. sevoflurane + en opiat (t.ex. fentanyl)

Fråga 4). Innan ni väcker i samband med att kirurgen börjar sy ihop såret vad skulle du vilja att man gör för att optimera smärtbehandlingen?
Svar: Lokalbedövar med ett långverkande lokalbedövningsmedel, t.ex. bupivacain

Fråga 5) På uppvakningsavdelningen har patienten efter 2 timmar ont det är besvärligt. VAS 8 av 10.
a) Vad tycker du är lämpligt att göra?
Svar: Ge en liten dos morfin intravenöst (2-3 mg åt gången)
b) Vilka mediciner tycker du att det kan vara lämpligt att patienten får med sig/får recept på rekommenderas att ta de första dagarna efter operationen? Svar: Paracetamol och ett NSAID, man kan också skriva ut en liten förpackning med oxynorm att ta vid svår smärta.

Fråga 6) Du får in en 67 årig rökare med 1 veckas anamnes på hosta och feber, han har senaste dygnet försämrats. Febern stigit och han är tröttare och orkar knappt sitta upp. På akuten är BT 87/60, puls 114, andningsfrekvens 24, men han är vaken och orienterad.

a) vad misstänker du för diagnos?
Svar Sepsis
b) Vilka två åtgärder tycker du är viktigast att göra nu?
Svar: Stabilisera bltr och vitalparametrar, Blododla och sätt in antibiotika

---

Allmän Ortopedi:

Tentamen VT-21

Ortopedi - Single Best Answer

Fråga 1) En 72-årig kvinna med hypertoni, övrigt frisk inkommer till akutmottagningen efter ett rejält fall i samma plan med smärta i ljumsken och utotroterat ben. Röntgen visar följande:

Vilken behandling är mest korrekt?

a) Operation med 2 skruv/spik
b) Operation med glidskruv och platta
c) Operation med halvprotes i höftled
d) Operation med kort märgspik
e) Operation med höftledsprotes

Fråga 2) En 22-åring kommer in till akuten med e
visar främre axelluxation. Distalstatus är u.a. Vilk

a) Du ger patienten smärtstillande och muskelavslappnande, lägger in på avdelning och planerar för akut öppen repostition på OP.
b) Du ger patienten smärtstillande och muskelavslappnande, lägger in på avdelning och planerar för sluten reposition imorgon på OP då man har genomlysning.
c) Du ger patienten smärtstillande och muskelavslappnande och planerar för en sluten reposition snarast på akuten.
d) Du ger patienten smärtstillande och muskelavslappnande, väntar tills han har mindre ont för att då bestämma vad som ska göras.
e) Du ger patienten smärtstillande och en slynga, åb imorgon för sluten reposition.

Fråga 3) En 34-årig man har ramlat och slagit i handen. Vid undersökningen noterar du att det inte finns någon uppenbar rodnad eller svullnad, däremot så finns det en tydlig ömhet över fossa tabatiere. Du testar djupa och ytliga flexorer utan att hitta någon skada. RTG påvisar inte heller någon skelettskada.
Vilken handledning är mest korrekt?

a) Gipsskena, smärtstillning, MR inom 2 veckor
b) Gipsskena, smärtstillning, UL inom 2 veckor
c) Gipsskena, smärtstillning, remiss för avgipsning på VC om 2 veckor
d) Gipsskena, smärtstillning, besök till arbetsterapeut om 2 veckor
e) Gipsskena, smärtstillning, besök till ortopedmottagningen om 2 veckor

4) En 25-årig frisk kvinna kommer till akuten då hon sedan 2 veckor fått tilltagande belastningssmärta i höftleden och allt svårare att gå. Det framkommer att hon de senaste månderna tränat flitigt inför ett

Maraton och därmed sprungit långa sträckor nästan dagligen. Hon har inte haft feber, viktnedgång eller andra sjukdomstillstånd. Vid status så noteras smärta vid rotation av höftleden.

Vilken är den mest sannolika diagnosen?

a) Epifysiolys
b) Femuracetabulärt impingement - syndrom
c) Labrumskada
d) Stressfaktur i Collum femoris
e) Tidigt insättande coxartos

Fråga 5) En 54-årig frisk kvinna söker akuten efter hon halkat på isen. Hon beskriver det som hon gått ner i "ofrivillig spagat" med vänster ben. Hon kan ej stödja på vänster ben och vid undersökning finner du ett hematom vid sittknölen, hon kan ej lyfta vänster knä. RTG av bäcken och lårben visar inte någon skelettskada. Vilken är den mest sannolika diagnosen?

a) Odislocerad bäckenfraktur
b) Odislocerad cervikal femurfraktur
c) Proximal hamstringsmuskelruptur
d) Traumatisk blödning i m.iliopsoas
e) Traumatisk skada av n. ischiadicus

Fråga 6) En 25-årig kvinna inkommer efter fall från häst med instabil överarm, du misstänker att hon har en diafysär humerusfraktur. Hon har mycket ont och kan inte extendera handleden. Vilken nerv är skadad?

a) n. axillaris
b) n. medianus
c) n. radialis
d) n. ulnaris
e) n. musculocutaneus

Egen kommentar: Ett typiskt symptom när man får skada på N.Radialis är vad man kallar "dropphand", det vill säga att man förlorar förmågan att sträcka ut handled och fingrar. Även känseln blir nedsatt i tumme, pekfinger och långfinger. Känseln på handryggen är också nedsatt.

Fråga 7) En frisk kvinna 40-år har kört in i framförvarande bil i 50-70 km/h. Hon hade säkerhetsbälte på sig men kände efter ett tag en smärta i nacken. Ambulans ankom och körde in henne med misstanke om nackfraktur. Hon har ej palpationsömhet över spinalutskotten, bltr 145/80 och puls på 83 bpm oxh SaO2 97%. Hon rör fritt på alla extremiteter och normalkraft/sensorik.

Vad är mest korrekt vidare åtgärd?

a) Kontrollera ifall hon kan rotera nacken 45 grader åt höger/vänster
b) Kontrollera ifall patienten kan extendera/flektera nacken 45 grader
c) Sätter stel nackkrage och beställer akut DT av halsryggen
d) Sätter stel nackkrage och beställer akut Trauma DT
e) Sätter stel nackkrage och tillkallar narkosläkare för övervakning av luftvägarna.

Fråga 8) Lärandemål 93 Ortopedi - Trauma/Skada
En 60-årig överviktig diabetiker med känd kärlsjuka kommer in till akuten efter att ha halkat utomhus. Han har vridit sin högra fotled och har mycket ont. Foten är efter transport med ambulans inbäddad i en vakuumkudde.
a) Ange två lokala uppgifter om status som är viktiga att inhämta från ambulanspersonal?
Svar: Det är viktigt att fråga ifall foten var snedställd och om de isåfall har reponerat den. Fanns det någon form av öppet sår/skada och kunde de känna pulsationer i a. tibialis posterior eller a. dorsalis pedis?

b) Nämn två faktorer eller anamnestiska uppgifter som skulle tala FÖR respektive EMOT operation av denna patient? Svar:
För: Det som talar för operation är att foten är felställd och eventuellt föreligger en fraktur.
Emot: Patienten är kärlsjuk, diabetiker och överviktig. Försämrad prognos vid narkos och även post-OP rehabilitering.

Fråga 9) Du träffar en tidigare frisk 44-årig man som har haft ont i ryggen i ca 3 veckor. Under den senaste veckan så har det även strålat ut i höger ben. MR har gjorts av ländryggen där svaret lyder "Paramediant diskbråck L4-L5 med tryck mot nervroten. Normala diskhöjder i övrigt.
a) Vilka specifika statusfynd är tänkbara? Ange 4.
Svar: Positiv Lasegue/SLR, Normal achilles och patellarreflexer, nedsatt känsel i L5-dermatom (dvs lårets utsida, underbenets utsida/framsida, fotens framsida) samt nedsatt kraft i stortåextension.

Egen kommentar: Laségues test (= Straight Leg Raise; SLR) är positiv vid lyft av benet till 30-60° leder till en smärtutstrålning nedanför knät. Positivt test talar starkt för diskbråck, vid smärta vid elevation > 60° så är det ett ospecifikt fynd. Om smärtan bara känns i ryggen så är det falskt positiv Laségue.

Nivådiagnostiken grundas på de neurologiska fynden:
L4: Test - hälgång. Smärta glutealt nedåt till lårets utsida och underbenets framsida. Patellarreflex och quadriceps försvagad. Nedsatt känsel utmed underbenets framsida.
L5: Test - stortåextension. Smärta från korsrygg till lår och häl dorsalt. Stortåpares och försvagad dorsalflektion av foten. Svårt att gå på hälarna och nedsatt sensibilitet över fotrygg och stortå.

S1: Test - Tågång (tåhävning). Smärta utmed lårets baksida och underbenets utsida. Svårt att gå på tå, nedsatt sensibilitet lateralt på foten.

b) Om ovanstående patient hade sökt med domningar i båda benen och avsaknad blåsfunktion. Vilken diagnos bör då misstänkas?
Svar: Cauda Equina Syndrom

c) Hur ska detta tillstånd utredas radiologiskt och vilken behandling är korrekt?
Svar: Akut MR och därefter akut operation.

Egen kommentar: Utöver nedsatt blåsfunktion så är ett typiskt tecken vid CES "ridbyxeanestesi" och nedsatt sfinktertonus. För att inte blåsan ska skadas av uttänjning så är det viktigt att en KAD sätts in.

Fråga 10) Du får ett larm på akuten där en man skadat vänster underarm som klämts fast av en fallen gran. Du får rapport av ambulanspersonal och vid status ser du en uppenbart felställd underarm där han uppvisar ett gott distalstatus. Det finns en blödande sårglipa (ca 2 cm) mitt på underarmens framsida.
a) Vilken diagnos bör misstänkas? '
Svar: Dubbelpipig öppen underarmsfraktur

b) Vilka fyra ortopediska åtgärder bör genomföras omedelbart?
Svar: grovreponera armen, sårrengöring och spolning av det öppna såret. Eventuellt primärsuturering. Immobilisera armen med gips och sedan till röntgen. Även tillägg av antibiotika för att minska risken för infektion.

Patienten opereras nästa dag med platta och skruvosteosyntes. Vid 23-tiden får du ett samtal av SSK som berättar att patienten har fått alltmer ont i underarmen. Hon undrar hur mycket mer morfin som kan ges trots två extra doser sedan 20. c) Vilken komplikation måste genast uteslutas?
Svar: Kompartmentsyndrom

d) Vilka tre statusfynd kan tala för denna komplikation?
Svar: Brädhård och svullen underarm, passiv rörelsesmärta och sensorisk påverkan.

Egen kommentar: "Skruv-osteosyntes" är skruvning och överbryggning av benfrakturer med metall. Syftet är att hålla fast fraktur eller sprickfragment på plats till de har läkt. Fördelen med denna metod är att vanligtvis behövs endast ett minimalt invasivt kirurgiskt ingrepp utföras.

Fråga 11) En 85-årig dam har ramlat i hemmet, hon har ont i höger höft. RTG visar en inkilad collum femoris fraktur.
a) Nämn 6 blodprover som bör ordineras och varför?
Svar: Blodstatus som Hb, TPK, PTK, APTT, BAS-test och blodgrupp. Även el-status som visar K+ och Na+. Vid känd diabetes så även P-glukos tas.

Patienten läggs in och opereras morgonen efter med två spik/skruv som stabiliserar fraktur. 3 veckors kontroll har

Såret läkt fint utan tecken på infektion. b) Nämn tre framtida komplikationer (månader/år) som kan uppstå i höften efter denna diagnos/operation?
Svar: Caputnekros, Pseudoatros och posttraumatisk artros.

Fråga 12) En 65-årig kvinna har ådragit sig en distal radiusfraktur (colles fraktur) som har gipsbehandlat. Du ska nu undersöka patienten 5 veckor efter skadan. Förutom stelhet i handled, nämn två komplikationer som kan uppstå efter "colles fraktur" och beskriv hur du undersöker dessa?
Svar: Ruptur av tummens extensorsena (extensor pollicis longus) - testas med extension av tumme.
Kompression av n. Medianus (Karpaltunnelsyndrom) - testas med 2-punkt och perkussion över medianusnerven även kallat "Tinells test".

Fråga 13) En 71-årig kvinna med tilltagande höftsmärta kommer till ortopeden. De senaste 3 åren har hon haft ljumsksmärta som strålar ut mot höftens utsida. Hon känner sig stel och har svårt att sova pga smärtan.
a) Nämn tre viktiga anamnestiska uppgifter gällande smärtan?
Svar: Smärtans utbredning, igångsättningssmärtor och eventuell vilovärk.

b) Vilken är den sannolikaste diagnosen?
Svar: Höftledsartos

c) Nämn tre vanliga differentialdiagnoser till detta tillstånd?
Svar: Spinal stenos/ischiagli, övriga artiter t.ex RA eller ljumskbråck. Ifall tidigare höftskada kan även posttraumatisk artros vara rätt.

d) Beskriv den icke-kirurgiska (konservativa) behandlingen av detta tillstånd och när kirurgi är indicerat?
Svar: Patienten ska uppmanas till eventuell viktreduktion om övervikt samt även sjukgymnastik och artrosskola.
En smärtstillnings-trappa med alvedon i kombination av NSAID och sedan morfinpreparat v.b
Operation är indicerat när farmakologisk behandling inte hjälper och när patientens livskvalité är påverkad.

Fråga 14) Vid misstänkt septisk artrit i knäleden så ska en punktion och ledvätskeanalys göra.
Vilka analyser ska du beställa av ledvätskan?
Svar: LPK/Vita blodkroppar, Poly/Mono, Odling, även ledvätskeglukos/glukoskvot och direktmikroskopi för Kristaller (förekommer vid gikt)

Tentamen HT-21

Ortopedi - Single Best Answer

Fråga 1) En 78-årig kvinna med insulinbehandlad diabetes och Waranbehandlat förmaksflimmer ramlade på isen när hon var ute och promenerade med sin hund. Hon söker akut. Du är jourhavande och noterar att vänster handled ser svullen och deformerad ut. Hon har normalt rörlighet och sensorik i fingrarna. Röntgenundersökning visar nedanstående resultat.
Vilken åtgärd är evidensbaserad och lämplig att göra på akutmottagningen?

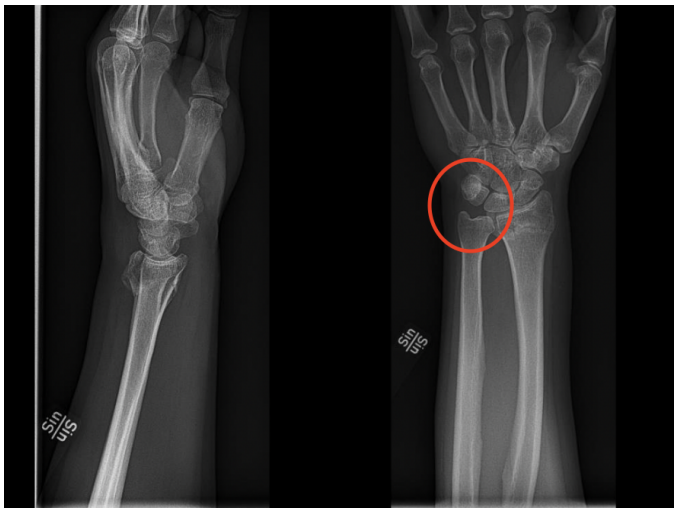

a) Lägga en dorsal gipsskena och anmäla patienten till operation för sluten reposition och stiftfixation eftersom det är en tvåfragmentfraktur.

b) Lägga en dorsal gipsskena och anmäla patienten till operation för en volar plattfixation eftersom frakturen är intraartikulär

c) Lägga en dorsal gipsskena och skicka remiss till arbetsterapi för rörelseträning och avgipsning om 5 veckor eftersom frakturen uppvisar ringa dislokation.

d) Sluten reposition i lokalbedövning, dorsal gipsskena och remiss till röntgen för lägesdokumentation, därefter remiss till arbetsterapi för rörelseträning och avgipsning om 5 veckor eftersom frakturen är kraftigt dislocerad

Fråga 2) Du är jourhavande läkare på akutmottagningen när det kommer in en ambulans med en 57-årig man. Han har ramlat på en elsparkcykel. Enligt ambulanspersonalen var vänster fotled felställd när de kom till skadeplatsen. När Du träffar patienten har ambulanssjukvårdare givit analgetika. De berättar att de grovreponerat fotleden och lagt den i vacuumkudde.
Vad bör du göra i första hand?

a) Avlägsnar vacuumkudden, inspekterar, undersöker distalstatus och lägger en dorsal gipsskena
b) Ger morfin intravenöst och ber undersköterskan lägga en dorsal gipsskena
c) Operationsanmäler för extern fixation
d) Skriver snabbt en remiss för röntgen.

Fråga 3) En 27-årig kvinna inkommer till akutmottagningen efter att ha trampat snett på en trädgren i skogen. Hon har ont i benet men framförallt i fotleden. Du noterar en svullnad över både laterala och mediala malleolen och får som pågående jour svaret på röntgenundersökning av fotleden som lyder:
”Ingen synlig skelettskada. Kongruent fotledsgaffel”
Vad bör du göra härnäst?

a) Bedömer det som en fotledsdistorsion och behandlar enligt RICE
b) Misstänker en odislocerad fraktur och skriver remiss för datortomografi
c) Överväger som differentialdiagnos en achillesseneruptur
d) Överväger som differentialdiagnos en c-skada med proximal fibulafraktur och skriver remiss för röntgen av underbenet

Egen kommentar: RICE är en metod för att behandla akuta skador som exempelvis en stukad fotled. Syftet är att minska blödningen (svullnad) och smärtan som uppstår när man trampar eller landar snett. **Rest** (vila), **Ice** (kyla), **Compression** (kompression), **Elevate** (högläge)

Fråga 4) Du får som pågående ortopedjour rapport om en 58-årig kvinna med tablett- och insulinbehandlad diabetes mellitus som arbetar som personlig assistent. Hon har för 5 månader sedan ramlat mot trottoarkanten och skadat höger axel. Hon ådrog sig en flerfragmentsfraktur i proximala humerus. Denna behandlades operativt med en halvprotes och fastsättning av tuberklerna.

Vid uppföljande kontroll efter 2 månader hade patienten 45 graders passiv flexion och abduktion i axeln. Röntgen visade att suturerna släppt. Nu ytterligare 3 månader senare visar röntgen att protesen subluxerat. Hon har ont i axeln och inkomstprover visar Hb 111 (117-153), LPK 9,9 (3,5-8,8), CRP 176 (<3) Ledvätskeanalyser visar Leukocyter 772 (<5) och Laktat 10,5 (<7). Glukoskvoten är 0,47
Vilken åtgärd är korrekt?

a) Reoperation med cementerad halvprotes
b) Reoperation med fastsättande av tuberklarna
c) Reoperation med omvänd totalprotes
d) Spolning av axelleden

Fråga 5) En 34-årig kvinna gravid i vecka 30 söker på vårdcentralen pga nydebuterade domningar och stickningar i tummen, pekfingret och långfingret. Vilken nerv är påverkad?

a) N. Axillaris
b) N. Medianus
c) N. Radialis
d) N. Ulnaris

Fråga 6) En 76-årig kvinna har opererats för en höftfraktur. Två veckor efter operationen får hon en dos Zoledronsyra. Hur verkar Zoledronsyra?

a) Aktivering av osteoblaster
b) Aktivering av osteocyter
c) Hämning av osteoblaster
d) Hämning av osteoklaster

Fråga 7) En 35-årig man söker akutmottagningen pga feber, nedsatt allmäntillstånd och diffusa ryggsmärtor sedan mindre än ett dygn. Mannen är nedgången och du ser flera röda stickmärken i vänster arm. Han är tachycard och har BT 100/60. Vilken diagnos bör du misstänka i första hand?

a) Endokardit
b) Epiduralabscess
c) Herpes Zoster
d) Spondylodiskit

Vad är mest korrekt att göra först med ovanstående patient?

e) Blododling och intravenös antibiotikabehandling
f) EKG
g) MR rygg
h) Röntgen rygg

Egen kommentar: Spondylodiskit innebär att patienten har en infektion eller inflammation av en ryggkota samtidigt som en eller flera diskar är infekterade eller inflammerade. Det orsakas oftast av S. Aureus. Detta är främst förekommande hos immunsupprimerade patienter eller i.v missbrukare.

MR ländrygg och LP med odling ger diagnos. Empirisk antibiotikabehandling om patient är instabil t.ex inled med Cefotaxim 2 g x 3 i.v och efter känd etiologi rikta mot agens (**S. aureus =** Kloxacillin 2 g x 3 i.v) (**Streptokocker** = Benzylpenicillin 3 g x 3 i.v)

Fråga 8) Vad är den anatomiska orsaken till V-Flegmone?

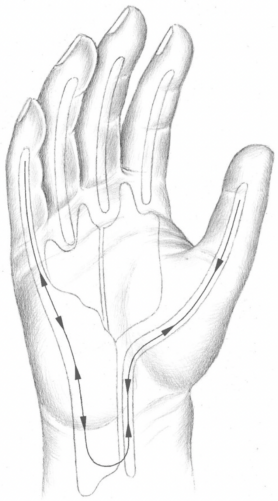

a) Avvikande senskideanatomi där senskidorna till dig 2 och 3 kommunicerar
b) Senskidorna till dig 1 och 5 kommunicerar med varandra i handledsnivå
c) Flexorsenorna till dig 1 och 5 har rupturerat pga obehandlad infektion
d) Flexorsenorna till dig 2 och 5 har rupturerat pga obehandlad infektion

Fråga 9) Vilken av nedanstående funktionskontroll testar bäst L4 roten?

a) Dorsalflektion av ankeln
b) Extensor hallucis longusfunktion
c) Höftflexion
d) Knäflexion

Egen kommentar: Se fråga 9) VT21 för ytterligare förklaring
L4: Test - hälgång **L5:** Test - stortåextension **S1:** Test - Tågång (tåhävning)

Fråga 10) Vilken bakterie är vanligast som orsak till septisk artrit?

a) E. Coli
b) S. Aureus
c) S. Epidermidis
d) S. Pyogenes

Fråga 11) Vilken är den vanligaste orsak till underbensamputation i Sverige?

a) Benartärsjukdom
b) Diabetesfotgangrän
c) Trauma/öppen fraktur
d) Tumör

Egen kommentar: Ca 2250 benamputationer görs årligen i Sverige (exkluderat amputationer av tår eller genom foten) Den helt dominerande orsaken är svårläkta större sår (gangrän) till följd av nedsatt blodcirkulation. 90% har DM II. Resterande amputationer kan ske på grund av olycksfall, tumörsjukdomar och sepsis (blodförgiftning)

Fråga 12) En 18 årig gymnast landar snett vid landning efter en volt. Han får omedelbart ont i höger knä som han säger hoppade ur led. Han säger att han själv lyckades reponera knät när tränaren sträckte på benet. Ambulans tillkallas och han inkommer till sjukhus. När du undersöker knät på akutmottagningen är det svullet och svårundersökt och smärtar framförallt på medialsidan. Rörligheten är nedsatt. Röntgen visar ett par benfragment medialt om patella. Vilken är den mest sannolika diagnosen?

a) Knäluxation
b) Medial meniskskada
c) Patellaluxation
d) Patellarseneruptur

Egen kommentar: Oftast är patella på plats vid undersökningen trots dislocerad initialt. Symptom av svullnad och smärta medialt över patellaranden samt hemartros. Efter reponering så stabiliserende ortos.

Fråga 13) En 58-årig kvinna söker vårdcentralen för smärtor i höger höft sedan ett par år. Hon är frisk för övrigt. Smärtan har blivit värre de senaste månaderna men hon har inte vågat ta några mediciner. Hon har ingen hälta men nedsatt rörlighet i höger höft och du misstänker coxartros. Hon har tränat hos en fysioterapeut och undrar om det finns någon medicin man kan ta mot smärtorna som nu även kommer nattetid. Vilken behandling bör du rekommendera i första hand

a) Glukosamin oralt

b) Hyaluronsyra intraartikulärt
c) Kortison intraartikulärt
d) Paracetamol oralt

Fråga 14) En 68-årig kvinna har efter fall på trottoaren ont i höger axel. Hon kommer till akutmottagningen. Röntgen visar följande: Ange diagnos?

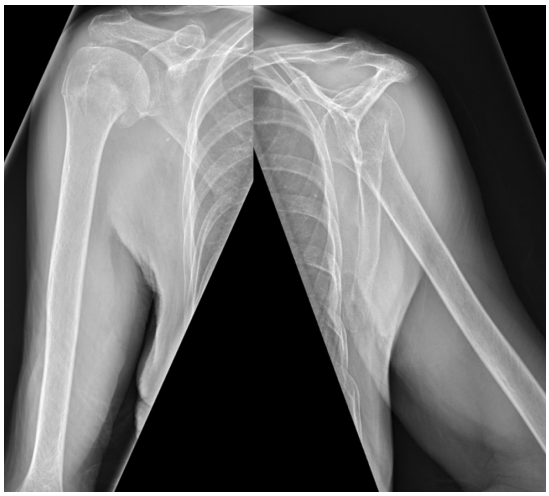

a) Acromioklavikularledsluxation
b) Collum anatomicumfraktur
c) Collum chirurgicumfraktur
d) Klavikelfraktur

Egen kommentar: Detta kallas även "proximal humerusfraktur" och utgör ca 5% av alla frakturer på sjukhus. Osteoporos är en underliggande riskfaktor.

Vid odislocerad eller ringa dislocerad fraktur så behandlas det konservativt (ej operation) och avlastning med mitella 1-2 veckor.
Vid helt avhoppad eller kraftigt felställd collum chirurgicum fraktur så gäller sluten reposition och därefter stabil fixation med perkutan märgspikning. Omedelbar rörelseträning och RTG 8 veckor postoperativt.
Bilden till nedan visar några olika "tvåfragmentsfrakturer"

1. Collum anatomicum
2. Collum Chirurgicum
3. Tuberculum Majus
4. Tuberculum Minus

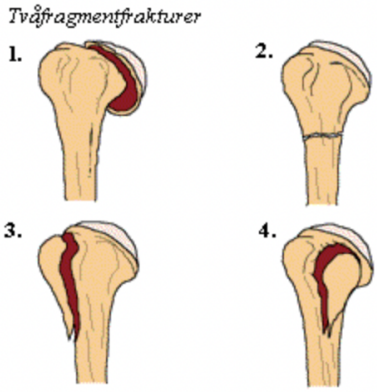

Fråga 15) Vilken behandling är evidensbaserad i föregående fråga?

a) Collar and cuffslynga
b) Extern fixation
c. Gipsbehandling
d) Platta och skruvar

Fråga 16) En 26-årig kvinna har stukat vänster fotled vid en orienteringstävling. Det är svullet nedom laterala malleolen. Hon kunde inte stödja på foten direkt efter skadan. När du tar emot patienten gör en fullständig bedömning enligt *Ottawa-kriterierna.* Varför?

Svar: För att avgöra om patienten behöver genomgå en röntgenundersökning av fotleden.

Fråga 17) Lärandemål 92 Smärta i led + extremitet

Du arbetar som vikarierande underläkare på akutmottagningen. En 15-årig pojke kommer på remiss från VC pga smärta i vänster ben. Hans far som är med berättar att sonen klagat över smärtor i vänster ben och lår sedan 1 dygn. Idag har han börjat halta.
Han har förutom tilltagande smärtor även viss allmänpåverkan. Slätröntgen av höften är normal.
Han har 37,6 grader i kroppstemperatur. CRP 75, SR 20 och LPK 16 (3,5-8,8).

Nämn 2 möjliga diagnoser?
Svar: Bakteriell artrit (coxit) eller akut osteomyelit i anslutning till höftleden

Fråga 18) Vilken bilddiagnostisk undersökning bör du beställa för ovanstående?
Svar: Ultraljud av den vänstra höftleden

Egen kommentar: Symtom på bakteriell artrit är ofta akut insättande värk/svullnad i en led (monoarthritis) även feber och allmänpåverkan är vanligt. Oftast drabbar detta stora leder (knä, höft, fot eller axel)
Den främsta etiologin beror på S.Aureus som står för > 50 % av infektionerna. Obs. vid engagemang av höftleden så kan symtom från buken dominera.

Rest -Tentamen HT-21 11/3-22

Ortopedi - Kortsvarsfrågor

Fråga 1) En 43-årig man söker primärvård med smärtor i höger armbåge sedan 2 månader. I status framkommer distinkt smärta över laterala epikondylen.

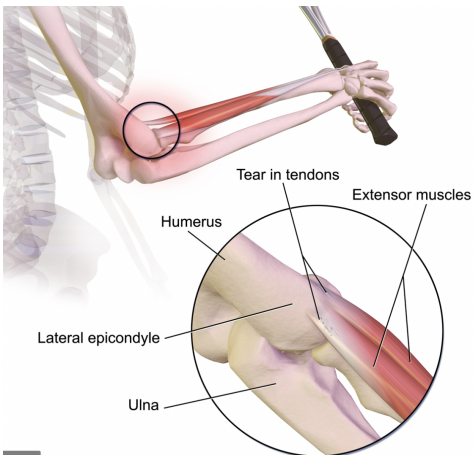

a) Vilket status bekräftar den mest sannolika diagnosen?
Svar: Dorsalextension i handleden mot motstånd, supination mot motstånd

b) Ange den mest evidensbelagda behandlingen.
Svar: Excentrisk träning

Egen kommentar: Lateral Epikondylit eller "tennisarmbåge" är ett vanligt smärttillstånd som går från muskelfästet vid utsidan av armbågen, oftast på dominant sida. Prevalensen är 1-2% i en befolkning mellan 34-55 år. Orsaken är främst repetitiva sträck- och vridrörelser där handgreppet medför

överbelastning i handledens sträckmuskulatur (fäste vid laterala epikondylen) och leder till skador på framförallt senan m.extensor carpi radialis brevis (ECRB). Palpatorisk ömhet över extensorursprunget vid laterala epikondylen. Smärta vid extension av handleden mot motstånd.

Fråga 2) En 72-årig man har fallit och fått trauma mot höger axel. Röntgen visar normala förhållanden. I status framkommer smärta och nedsatt kraft vid abduktion.

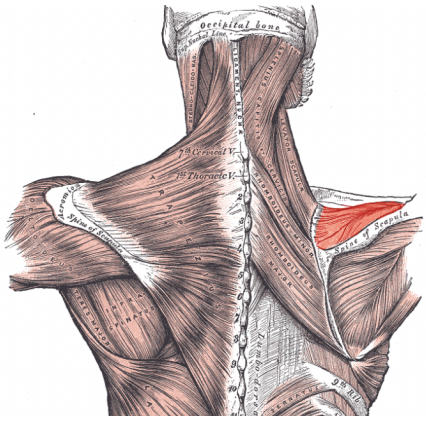

a) Ange den mest sannolika muskeln som skadats?
Svar: M.supraspinatus

b) Ange den mest relevanta handläggningen?
Svar: MT alternativt återbesök om ca 2 veckor, med förnyad klinisk kontroll och ställningstagande till behov av MR.

Egen kommentar: Supraspinatus är en liten muskel ovanpå skulderbladet. Muskeln är en av musklerna i rotatorcuffen, tillsammans med **m. infraspinatus**, **m. subscapularis** och **m. teres minor**. Muskeln löper lateralt under **acromion** och övergår i en platt sena som fäster in till den övre delen av **tuberculum majus** på överarmsbenet. Dess funktion är att abducera armen i **axelleden** (art. humeri) och centrera caput humeri i cavitas glenoidalis. Muskeln innerveras av n. suprascapularis (C5-C6).

Fråga 3) En 45-årig man har i samband med fall fått ett kraftigt abduktionsvåld mot höger tumme. Patient är palpationsöm över MCP 1 och framförallt på ulnarsidan. Röntgen är ua.
a) Ange den diagnos du bör utesluta (1p)
Svar: a. Skada på ulnara kollateralligamentet

b) Vilket specifikt statustest bör utföras för att konfirmera eller utesluta diagnosen
Svar: Radialvackling MCP 1.

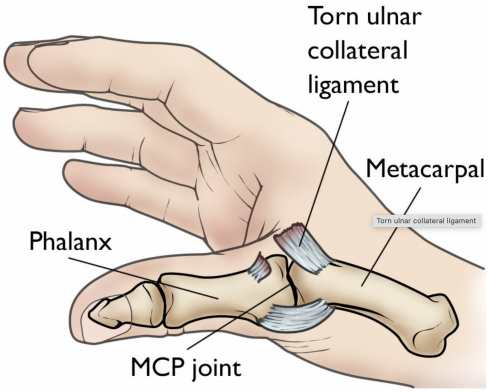

c) Ange behandling vi konfirmerad diagnos?
Svar: Vid bevarad stabilitet- gips 2–3 veckor och därefter ortos 3 veckor till besvärsfrihet. Om patienten har klart instabilitet- operation + gips 6 veckor.

Egen kommentar: Denna typ av skada är vanlig och ses ofta vid Flexions-, abduktionstrauma mot tummen i samband med skidåkning, cykelolycka eller snubblingsolycka med liknande våld mot tummen. Symptom ses vid synlig svullnad och/eller hematom vid tummens MCP-led samt även palpationsömhet vid UCL. Instabilitet ses vid belastning i radial riktning.

Fråga 4) **En 68-årig kvinna söker akut för tilltagande smärta i bröstryggen sedan 2 månader. Röntgen på VC för 1 månad sedan har varit ua. Nu tillkomst av svaghet i bägge benen.**

a) Ange relevant laboratorieutredning?
Svar: Blodstatus, El-status, SR, CRP och samt S-Ca, även TSH

b) Ange relevant fysikalisk och radiologisk utredning?
Svar: MR av hela kotpelaren, samt kontroll av blåsfunktion av RES-urin.

Fråga 5) **En 24 årig man har opererats för en tibiakondyl fraktur med plattfixation. Postoperativt får patient mycket svår smärta i sitt underben. I status framkommer generell svullnad, spänd muskulatur och palpömhet i underbenet.**

a) Ange den mest sannolika diagnosen?
Svar: Compartment syndrom

b) Ange hur bör patienten handläggas?
Svar: Operation – fasciotomi/tryckmätning

c) Ange den mest allvarliga komplikationen efter din föreslagna diagnos.
Svar: Permanent kontraktur

Egen kommentar: Muskelgrupper i armar och ben omges av hinnor (fasciae) så att de befinner sig i "låsta" rum, muskelloger (compartments på engelska). Akut kompartmentsyndrom innebär ett tillstånd som uppstår när ett ökat tryck i muskeln som hämmar cirkulation, senor och nerver i det påverkade området. Ju längre ett sådant tillstånd varar, desto mer hämmas cirkulationen, risk finns för muskelnekros och nervskada.

Fråga 6) **En 67-årig kvinna söker för ryggbesvär. Du bedömer att patientens besvär orsakas av spinal stenos.**

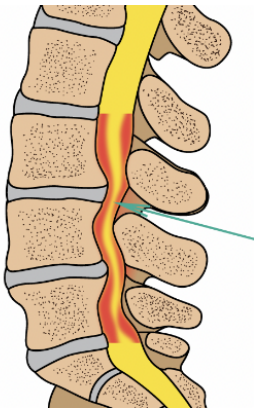

a) Ange tre typiska symtom vid spinal stenos?
Svar: Smärta och stelhet, lindras vid flexion (framåtböjd - spinalkanalen vidgas) och accentueras vid extension (böjd bakåt - spinalkanalen trängs)
Även förekommande med kraftlöshet och domningar i benen.

b) Ange minst 3 anatomiska strukturer som påverkar utrymmet i spinalkanalen vid spinal stenos?
Svar: Orsaken till spinal stenos är degenerativa processer i diskarna som progredierar vid stigande ålder.

Även hypertrofi av ligamentum flavum, benpålagring och facettledshypertrofi bidrar till symtombilden.

c) Ange hur patienten bör utredas?
Svar: Slätröntgen ländrygg visar nivån på stenosen och MR kotpelare visar förträngningen.

d) Hur bör patienten behandlas?
Svar: Initialt smärtlindring (Paracetamol) och fysioterapi (extension/flexionsövningar), undvika att sitta länge, cykling, tänja höftflexorer och knäextensorer.

Egen kommentar: Kirurgi vid spinal stenos är indicerad då smärtsituationen påtagligt nedsätter livskvaliteten och/eller gångförmågan är tydligt begränsad. Den kirurgiska åtgärden är dekompression (=vidgning av spinalkanalen och/eller foramina). Kompletterande fusion (steloperation) utförs ibland om det samtidigt föreligger kotglidning.

Fråga 7) En 72-årig kvinna söker för värk och nedsatt rörlighet i höger tumme.

a) Ange den mest sannolika diagnosen?
Svar: Artos i tummens led (CMC artos)

b) Ange behandling?
Svar: Ortos, paracetamol; NSAID (försiktighet)

Egen kommentar: Artros i leden mellan tummens mellanhandsben och handledsben kallas (CMC) tumbasartros och brukar kännas när du rör på tummen.

En del kan behöva få en kortisonspruta för att besvären i leden ska minska. En kortisonspruta hjälper bara tillfälligt, men kan upprepas. Det finns tre typer av operation som tas till vid svåra besvär:
- En steloperation som begränsar rörligheten, men behåller kraften i tumgreppet och pekfingergreppet.
- En senplastikoperation, där rörligheten behålls medan kraften blir något nedsatt.
- En operation där en konstgjord led blir inopererad.

Ortopedi VT22 Rest - Kortsvarsfrågor

Fråga 3) En 61-årig kvinna söker akut med smärta i höger höft efter halkolycka för 2 dagar sedan.
I status framkommer belastningssmärta vid gång och palpömhet i ljumske.
Röntgen visar normala förhållanden. Ange den mest relevanta handläggningen.
a) DEXA
b) Femoralisblockad
c) Fysioterapi
d) Kryckor
e) MRT

Fråga 7) En 35-årig man har åkt Vasaloppet och söker för smärta i ett område 2 cm proximalt om processus styloideus radii. Du misstänker stenoserande tendovaginit och vill testa de 2 muskler som omsluts av första dorsala senfacket. Vilka rörelser ber du patienten utföra?

a) Adduktion och flexion av tummen

b) Extension och abduktion av tummen

c) Extension av handleden och flexion av tummen

d) Flexion av handleden och extension av pekfingret

e) Flexion av tummen och extension av pekfingret

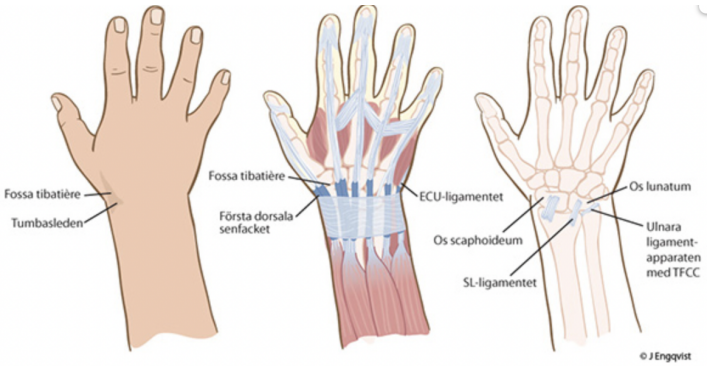

Fråga 13) En vänsterhänt 55-årig kvinna med diabetes mellitus söker för parestesier ut i dig 2–3 vänster hand och positivt Tinells test. Vilket motoriskt test utför du för att verifiera den mest sannolika diagnosen?

a) abduktion dig 1

b) extension dig 1

c) flexion dig 1

d) opposition dig 1

e) 2PD dig 1

Fråga 17) En 28-årig kvinna söker för smärta under höger fot efter att promenerat långa sträckor under turistresa. Vid palpation framkommer smärtfokus medioplantart vid hälen. Vilken är den mest sannolika diagnosen?

a) Apofysit

b) Fettkudde skada

c) Fraktur calcaneus

d Hälsenetendinit

e) Plantarfasciit

Fråga 19) Ange vilka frakturer som bedöms som osteoporosfrakturer?

a) fraktur i collum chirurgicum, distala radius, kotkompression, collum femoris

b) fraktur i collum chirurgicum, klavikel, collum femoris, kotkompression

c) fraktur i distala radius, kotkompression, tibia, kotkompression

d) fraktur i distala radius, collum chirurgicum, distala ulna, kotkompression

e) fraktur i distala radius, collum chirurgicum, distala ulna, collum femoris

Fråga 22) En 31-årig kvinna söker för trycksmärta medialt MTP 1 och lateralisering av dig 1 höger fot. Tillståndet bedöms som hallux valgus. Ange den mest relevanta handläggningen?

a) fotbäddar
b) främre pelott (skoinlägg)
c) kortison
d) operation
e) tejpning

Fråga 30) En 21-årig man söker akut med svår smärta och felställd fotled efter fotbollstrauma. I status framkommer luxation av fotleden. Ange initial handläggning

a) smärtlindring, distalstatus, reponering, distalstatus, röntgen
b) smärtlindring, distalstatus, röntgen, reponering, distalstatus
c) smärtlindring, högläge, röntgen, distalstatus, reponering
d) smärtlindring, reponering, distalstatus, röntgen, högläge
e) smärtlindring, röntgen, distalstatus, reponering, distalstatus

---

Tentamen VT-22 6/6-22

Ortopedi VT22 - kortsvarsfrågor

Fråga 1) En odislocerad fraktur kanske inte ens syns på de initiala röntgenbilderna. En uppföljande röntgenundersökning efter 1–2 veckor visar att frakturen fortfarande är odislocerad, men frakturspalten är nu vidare och syns nu tydligt.

Förklara varför en odislocerad fraktur ofta syns bättre på röntgen efter 1–2 veckor?
Svar: Vid en fraktur lockas inflammatoriska celler till skadan, dessa (makrofager, osteoklaster) bryter ned det skadade/döda skelettet närmast frakturen, vilket gör att frakturen syns bättre när frakturspalten blir större.

Fråga 2) Till akuten inkommer en 71-årig frisk, aktiv, högerhänt kvinna, som snubblat ute och tagit emot sig med vänster hand. Handleden är svullen och rejält palpationsöm över distala radius. Hudstatus och distalstatus är utan anmärkning. Du skickar patienten på röntgen.

Patienten har, som du misstänkte, en distal radiusfraktur. Felställningen i distala radiusfrakturer beskrivs i form av dorsal-/volarvinkling, minskad radial inklination, samt förkortning av radius (”ulnaplus”).

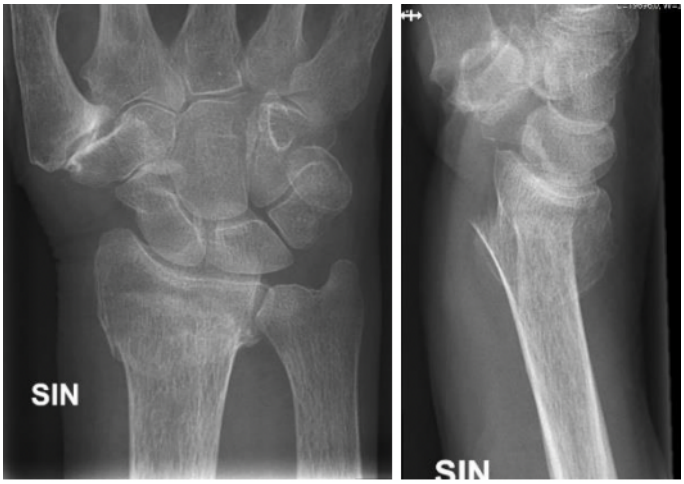

a) Vilken/vilka felställning/-ar (om någon) föreligger hos denna patient och ungefär hur stora är de?

Dorsal-/volarvinkling:	Stor dorsal vinkling (> 10°)	Liten dorsal vinkling (< 10°)	Ingen felställning	Liten volar vinkling (< 15°)	Stor volar vinkling (> 15°)
Radial inklination:	Ingen felställning		Liten felställning (> 15°)		Stor felställning (< 15°)
Förkortning av radius:	Ingen förkortning		Liten förkortning (< 2 mm)		Stor förkortning (> 2 mm)

ten i.v.
akturer

b) Ange två andra sätt, lämpliga att använda på akuten, att smärtlindra patienten vid reponeringen?
Svar: Lokalbedövning i frakturhematomet samt Intravenös regional anestesi

Efter reponering och gipsning går patienten till röntgen, som visar att du lyckats reponera frakturen till nästan anatomiskt läge. Du beslutar att behandla patienten konservativt.
c) Hur länge ska hon vara gipsad?
Svar: 4–5 veckor

Patienten ska ha ett uppföljande återbesök efter 9-13 dagar med röntgenkontroll. Alla distala radiusfrakturer behöver dock <u>inte</u> röntgenkontrolleras.

d) varför behövs en röntgenkontroll i just detta fall?
Svar: Kontrollen behövs eftersom frakturen är reponerad och det då finns en risk att den redislocerar till det ursprungliga läget.

e) Varför ska röntgenkontrollen ske vid just den här tidpunkten?
Svar: Benet måste ha börjat läka så att det inte riskerar att dislocera efter kontrollen, men får inte ha läkt så mycket att det inte går att åtgärda en eventuell redislokation.

Fråga 3) Du träffar på akuten två patienter som söker akut:

Patient 1 är en frisk 29-åring, som vurpat med en elsparkcykel, som svängde runt och gav en rejäl smäll på utsidan av underbenet. Det är palpationsömt lateralt/dorsalt på underbenet en decimeter proximalt om fotleden, men status i fotleden och knät är u.a. och i övrigt finner du inget sår eller påverkat distalstatus.

Patient 1, röntgenbild till höger

Patient 1, utlåtande:
Rtg höger underben och fotled:
Odislocerad tvärfraktur i distala fibuladiafysen.
Fotleden är kongruent, ingen skelettskada i fotleden.

Patient 2 är en frisk 32-åring, som halkat på dansgolvet och vridit til
är palpationsöm lateralt/dorsalt mitt på underbenet, svullet över fo
anteriort och posteriort på malleolerna, mest på lateralsidan. Stabilitetsprövning av fotleden går inte att genomföra på grund av smärta. Knät undersöks u.a.
Det finns inga sår och distalstatus är u.a.

Patient 2, röntgenbild till höger

Patient 2, utlåtande:
Rtg höger underben och fotled:
Spiralfraktur i mellersta fibuladiafysen med ett ca 10 cm långt intermediärfragment. En kortikalisbredd lateral dislokation av det distala fragmentet.
Fotleden är kongruent, ingen skelettskada i fotleden.

a) Hur bör Patient 1 behandlas? Motivera varför!
Svar: Frakturen ska behandlas konservativt med avlastning
(kryckor), smärtlindring och mobilisering. Gipsning behövs inte.
Frakturen har orsakats av ett direkttrauma mot fibula, vilket inte orsakat någon annan skada i benet.

Belastningen i underbenet tas upp av tibia, fibulas funktion är att mediera en viss svikt i fotleden, men eftersom såväl membrana interossea som fotledens ligament är intakta, kommer fibulafrakturen inte att påverka funktionen på något sätt. Patienten kommer att ha ont i några veckor, men när det är läkt kommer han inte att ha några besvär.

b) Hur bör Patient 2 behandlas? Motivera varför!
Svar: Då frakturen är dislocerad så ska patienten ska opereras med stabilisering av fotleden.
Frakturen har orsakats av ett vridtrauma i fotleden, där syndesmosen och mediala ligament är rupturerade. Fotleden är instabil, vilket dock kan vara svårt att undersöka.

Membrana interossea är rupturerat från frakturen och distalt, varför fotleden måste opereras.
Fibula måste fixeras på sin rätta plats mot tibia, så att ligamenten kan läka korrekt.

Fråga 4) Två cyklister har krockat med varandra och inkommer därför till akuten. Båda undersöks enligt traumaprotokollet. Vid din neurologiska undersökning framkommer att de har liknande bortfallssymtom, nämligen nedsatt förmåga att *dorsalextendera höger handled* och nedsatt känsel i handen.Den ena patienten klarar *inte alls* att dorsalextenderahandleden, och saknar känsel över halva dorsalsidan avhanden, på tumsidan. Uppenbarligen föreligger en nervskada.

a) Vilket ben i skelettet är oftast brutet när detta neurologiska bortfall förekommer i samband med fraktur?
Svar: Överarmsbenet - Humerus

Den andra patienten kan dorsalextendera handleden, men är tydligt svag i rörelsen och kan inte utföra den mot motstånd, samt har känselbortfall på tummen och radialsidan av pekfingret, både volart och dorsalt. Uppenbarligen föreligger nervskada även på denna patient.

b) Vilket ben i skelettet är oftast brutet när detta neurologiska bortfall förekommer i samband med fraktur?
Svar: Kota C6

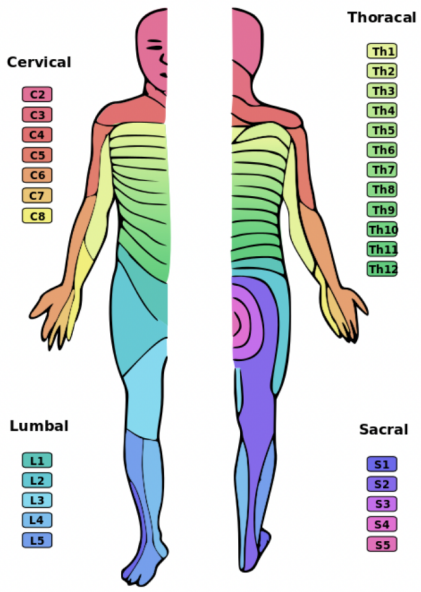

Fråga 5) Du blir som ortopedjour kallad till IVA för att bedöma en 48-åring som hittats medvetslös i en park. Patienten är känd sedan tidigare på grund av blandmissbruk och har vid några tillfällen tidigare inkommit i liknande tillstånd.
Nu har hen vaknat upp men klagar över svår smärta i ena underbenet.
Röntgen som genomförts visade inte någon skelettskada.
Nu ska du ta ställning till frågeställningen "Compartmentsyndrom?"

a) Ange två statusfynd som tydligt talar för compartmentsyndrom?
Svar: En djup och hård svullnad över muskelfascian, smärta vid rörelse

b) Varför skulle just den här patienten drabbas av compartmentsyndrom?
Ge en kortfattad rimlig förklaring?
Svar: Patienten har legat medvetslös, kanske på sitt ben, och då haft tryck mot underbenet under mer än 3-6 timmar, vilket medfört ischemiska skador i muskulaturen med vävnadsdöd och intracellulärt ödem.

c) Om du bedömer att pat har ett compartmentsyndrom, hur bör hen handläggas nu?
Svar: Patienten ska akut OP-anmälas för fasciotomi.

Fråga 6) Vid främre axelluxation finns risk att en nerv kommer i kläm och skadas, vilket kan ge långvarigt både motoriskt och sensoriskt bortfall. Vilken är nerven?
Svar: Axillaris
Egen kommentar: N.axillaris är en av tre nervgrenar som tillhör brachialplexat pch förgrenar sig efter armbågsleden ut till de nerver som senare ansvarar för handens känsel och motorik.

Fråga 7) Det gäller en frisk 24-åring söker till ortopedakuten, som tillsammans med sin sambo flyttat in i en ny lägenhet för en vecka sedan. Sedan dess och under de senaste dagarna har de burit och packat upp flyttkartonger, skruvat ihop möbler från IKEA, samt hängt upp hyllor och tavlor på väggarna.

Hen har fått mer och mer ont i höger axel och ner längs framsidan av armen. Nu kan hen inte lyfta armen utan att det gör ont. I status föreligger kraftig ömhet och viss svullnad framtill på caput humeri, motsvarande sulcus intertubercularis. Flexion i armbågen och supination i underarmen mot motstånd smärtar i samma område. Distalstatus är u.a.

a) Vilken är den mest troliga diagnosen?
Svar: Patienten har överansträngt sig när hon burit kartonger och flyttat. Framtill på caput humeri sitter m. biceps så trogligen innebär ovan beskrivna fall en bicepstendinot (akut inflammation i den långa Bicepssenan, speciellt i det trånga utrynmet i sulcus intertubercularis)

b) Hur bör patienten behandlas nu i det akuta skedet?
Svar: Vila/avlastning för armen samt Antiflogistika

Egen kommentar: Antiflogistika innebär

Fråga 8) En 41-årrig mansöker akuten, tidigare frisk och utan allergier. Det framkommer att han haft ryggbesvär till och från under kanske tio års tid. Det har aldrig varit så allvarligt att inte egenvård med värktabletter har hjälpt. Nu har dock värken i ländryggen kvarstått i närmare tre veckor, vilket är längre tid än någon gång förut.
Det värsta är att sedan i förrgår kväll gör det jätteont i höger ben. Det smärtar mest på baksidan av låret och framsidan av underbenet.

Beskriver det som enihållande brännande och stickande smärta. Under gårdagen tagit några Alvedon, som det blev bättre av, men det gör fortfarande rejält ont i benet. Patienten har under väntetiden fyllt i en smärtskiss:

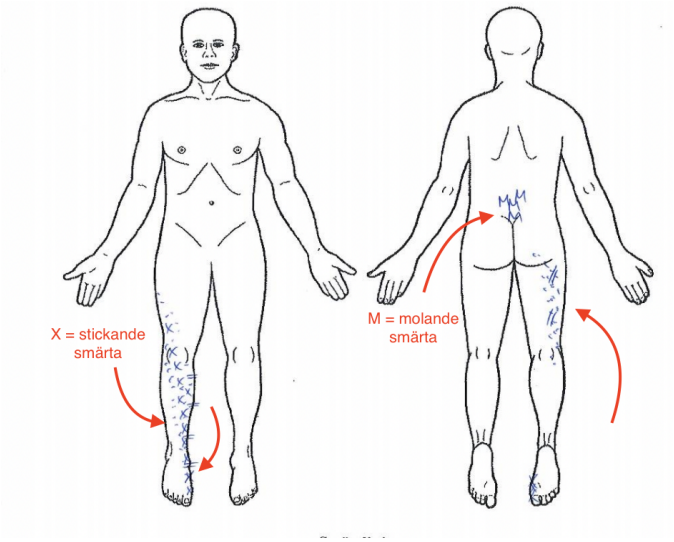

a) Vilken är den troliga diagnosen?
Svar: Diskbråck i L3-L4 som påverkar högra L4-roten

b) Ange tre neurologiska bortfall (motorik, sensorik, reflex) som du bör hitta i status hos denna patient?
Svar: Se ovan bild för dermatom och nervgrenar: L4 - skada innebär känselbortfall i dermatom över patella och ned över framsida/insida av underben till mediala malleolen och stortån.
Motoriskt så ser vi en svag knäextension och svag dorsalextension i foten.
Vi kommer även att se svag eller utslagen patellarreflex.

c) Du anser att patienten kan behandlas konservativt, vilket innebär smärtlindring, mobilisering och information. Vilka två läkemedel bör du ordinera (preparat/substans, styrka, dos)?
Svar. Läkemedel - Paracetamol, t.ex. *Alvedon* 500 mg, 2 x 3–4
NSAID-preparat, t.ex. *Ipren* 400 mg, 1 x 2–3. Opioider bör inte användas.

d) Vilken information bör du ge patienten avseende prognosen?
Svar: De flesta patienter spontanläker och marjoriteten av smärtam avtar inom 1-2 veckor, 90% av patienterna är i princip smärtfria inom sex veckor.

e) Ange två statusfynd som skulle leda till att du remitterar patienten akut till sjukhus?
Svar: Om ett diskbråck utvecklas till det som vi kallar "Cauda Equina" så måste patienten skyndsamt behandlas. Symptom på detta tillstånd innefattar: Ridbyxanestesi, avsaknad av analsphinctertonus samt miktionsbesvär/oförmåga att kissa.

Fråga 9) En frisk 52-åring söker på akuten på grund av kraftig smärta i ett finger. Han vaknade tidigt på morgonen med svår smärta i höger ringfinger. Han har inte ramlat eller slagit i fingret, men kan nog ha stuckit sig på en rostagg då hen arbetade i sin trädgård igår. I övrigt mår han bra, CRP 22 men har inte feber. Vid inspektion ses lätt svullnad över ringfingrets volarsida, inget uppenbart sår, men det finns flera rispor och småstick på flera ställen på handen.
Det är intensivt palpationsömt volart på fingret, ungefär från
handflatans böjveck till dip-ledens böjveck.
Försök till passiv sträckning av fingret smärtar väldigt mycket.
Sensibiliteten är u.a.

a) Vilken är den troliga diagnosen?
Svar: Tendosynovit eller Tendosynovit (inflammation i ringfingrets led)

b) Hur bör patienten handläggas/behandlas nu i det akuta skedet ?
Svar: Patienten går troligtvis med en infektion och ska därmed läggas in för akut operaton.
Själva senskidan ska spolas av och dräneras. Inläggning för akut operation.
Insättning för bredspektrum Antibiotika, men adekvata odlingar måste först säkras.

Fråga 10) En 45-årig man kommer till ortopedmottagningen, han söker med tilltagande knäsmärta sedan 3–4 år tillbaka. Tidigare haft en konservativt behandlad korsbandsskada (i samma knä) som inträffade i samband med fotbollsspel i 20-årsåldern.
Han är fortfarande aktiv, men knäsmärtan hindrar hen så mycket att hen nu "vill ha det fixat".
Röntgen visar medial gonartros som behandlats konservativt med läkemedel och fysioterapi under ett par år, men du bedömer nu att det föreligger indikation för operation.

En vanlig operationsmetod är total knäplastik. För just denna patient är dock total knäplastik ett sämre val än tibiaosteotomi eller unikompartmentell knäplastik.

a) Ange två faktorer som på detta sätt påverkar valet av operationsmetod för denna patient?
Svar: Patientens ålder, kön och krav på funktion/fysisk prestanda

b) När du informerar patienten om operationen berättar du också om komplikationer.
Vilka är de två vanligaste postoperativa komplikationerna som kan drabba patienten?
Svar: DVT - Djup ventrombos samt infektion i OP-såret.

Tentamen HT-19 16/12-19

Ortopedi HT19 - Single Best answer

Fråga 1) En 18-årig man besöker akutmottagningen efter att ha fallit av en mountainbike.
Han klagar på svår smärta i höger hand. Handen var svullen och han hade lokal smärta i radiala delen av handleden och palpationsömhet i Fossa Tabatière.
Patienten visade sig ha en odislocerad fraktur genom os scaphoideums midja.
Vad är det bästa initiala behandlingsalternativet?

a) Cirkulärgips med immobilisering av MCP-leden
b) Dorsal radiell underarmsskena för immobilisering
c) Smärtbehandling med NSAID och hänvisning till fysioterapeut för ortos
d) Tumskena

Om **röntgen negativ** men kliniska symtom:
Tumgips eller scaphoideumgips 2 veckor, sedan kontrollröntgen utan gips. Om fortfarande osäker:
MR som ev. visar ödem/fraktur
Odislocerade frakturer:
Gips totalt ca 3 månader, tumgips eller scaphoideumgips,
Kontrollröntgen och omgipsning efter 6 veckor
Dislocerade frakturer: Operation med öppen reposition och stift eller kompressionsskruv
Komplikationer: Pseudartrosutveckling, i så fall operation med bentransplantation, Artros mellan scaphoideum och radius, Karpal kollaps

Egen kommentar: Scaphoideumfraktur utgör ca 79% av alla karpalbensfrakturer och är vanligast bland unga individer. Dålig blodförsörjning, fr.a. den proximala tredjedelen plus stor rörlighet gör frakturen svårläkt. Frakturen uppstår oftast vid en forcerad extension samt radialdeviation av handleden. Klassikt är ett falldär patienten tagit emot sig med en utsträckt hand.

Fråga 2) En 65-årig kvinna kommer till akutmottagningen med smärta i höger arm efter att hon fallit i sitt hem. I status återfinns svullnad och deformitet i höger arm.
Patienten kan inte dorsalflektera handleden.
Röntgenundersökning visar en spiralfraktur i humerusskaftet.
Vilken nerv är den troligast att påverkas av denna fraktur?

a) Axillarisnerven
b) Medianusnerven

Av: Lovisa Liwenborg

c) Radialisnerven
d) Ulnarisnerven

Egen kommentar: En “diafysär humerusfraktur” är en skada på
själva humerusskaftet (diafysen) som då innefattar området
mellan metafyserna vid axeln och armbågen. Dessa skador
är ovanliga och utgör knappt 5% av alla frakturer på sjukhus.
Direktvåld ger ofta tvära frakturer, vridvåld kan ge sneda och spiralformade frakturer.
Vid status så ska armen inspekteras, rörelsepröva axelled och armbågsled passivt. Palpera hela armen.
Kontrollera distal temp, radialispuls, nervfuntion och färg.

Skada på N.Radialis, nedsatt sensibilitet radialt och distalt på underarm.
Ej förmåga till dorsalextension av handled.

Fråga 3) En 58-årig man besöker akutmottagningen på grund av svullnad och smärta i vänster fot sedan tre dagar, utan bakomliggande trauma. Han fick diagnosen typ 1-diabetes för 25 år sedan och behandlas med insulin. Foten har normal konfiguration men är svullen och rodnad.
Det finns inget sår. Du har beställt röntgenundersökning vilken inte visar några skelettförändringar.
Vilket av följande är den mest troliga initiala hanteringen?

a) Applicering av underbensgips samt strikt avlastning
b) Applicering av elastiskt bandage och ordination av kryckor för partiell belastning
c) Förskrivning av smärtstillande medel och remiss till fotspecialist för fusionskirurgi av fotleden
d) Laboratorieundersökning och metabol screening

Egen kommentar: Vid långvarig diabetes kan det uppstå nervskador och inflammation i fötterna som kan förstöra ledbanden och ge skört skelett. Tillståndet kallas för Charcotfot och är sällsynt men måste tas på allvar. Vanliga tecken på Charcotfot är en svullen, röd och varm fot. För att behandla tillståndet kan gips eller kirurgi bli aktuellt. Om man har diabetes och får en svullen, röd och varm fot ska diagnosen Charcotfot misstänkas tills motsatsen är bevisad. Tidig diagnos är mycket viktig för att kunna starta rätt behandling.

Fråga 4) En 35-årig kvinna kommer till ortopeden med smärta i vänster fotled alltsedan hon stukade den i samband med dans. Vid statusundersökning är huden intakt och mild svullnad noteras. Ömhet vid palpation noteras över distala fibula och anteromediala fotleden.

Neurovaskulär undersökning är ua. Röntgenundersökning bifogas.
Vilket av följande är lämpat som SLUTGILTIG behandling?

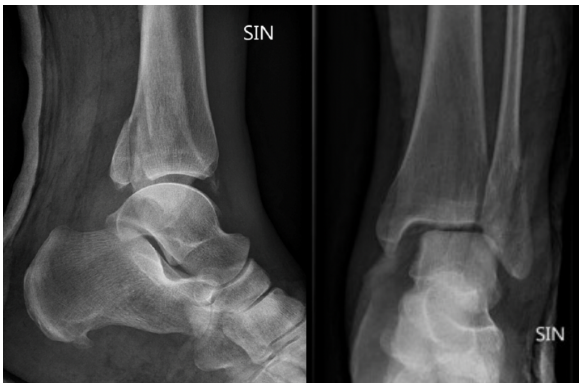

a) Applicering av ett helbensgips efter sluten reposition

b) Applicering av ett underbensgips efter sluten reposition

c) Sluten reposition och extern fixering

d) Öppen reposition och intern fixering
samt underbensgips

Fråga 5) En 40-årig man som för tre veckor sedan opererats med transartroskopisk partiell medial meniskresektion i högre knä kommer till akutmottagningen med smärta och svullnad i höger knä sedan tre dagar. Sedan igår har han känt sig orkeslös. Temperaturen uppmätts till 39,3 ° C (102,7 ° F). Vid statusundersökning är höger knä rött och varmt vid beröring. Patienten har aktiv och passiv rörelsesmärta i knät. Svullnad i bursa suprapatellaris noteras.
Vilken av följande differentialdiagnoser är mest sannolik?

a) Gikt
b) Prepatellärbursit
c) Reaktiv artrit
d) Septisk artrit

Egen kommentar: Symptom är akut insättande ledsmärta i såväl vila som rörelse. I regel endast en led, framför allt de stora lederna (höft, knä, fot, axel). Feber, påverkat allmäntillstånd. Vid misstanke på diagnosen akut remiss till ortopeden där vidare utredning och behandling görs. På kliniken sker ledpunktion med odling och direktmikroskopi av ledvätska. Ledvätskan är vid septisk artrit grumlig med förhöjt antal leukocyter, laktat och sänkt ledsocker-blodsockerkvot. Led- plus blododling.

Behandling är spolning av leden och även i.v antibiotikabehandling. Immobilisering för att avlasta leden och antibiotika 4-6 veckor.

Fråga 6) En 82-årig dam förs till akutmottagningen med ambulans efter falltrauma i hemmet. Damen är vaken och har normala vitalparametrar. Hon klagar på svår smärta i vänster lårben med ömhet i ljumsken. Det observeras ingen uppenbar felställning. Klinisk undersökning visar rejäl smärta vid rotation. Röntgen visar inga tecken på fraktur i höft eller lårben.
Vilket av följande förfaranden är korrekt?

a) Exspektans, men beställ en klinisk och röntgenologisk uppföljning på mottagningen om två veckor b) Förskriv smärtlindrande och skicka hem patienten
c) Kontakta geriatrikläkare för övertagande och ytterligare mobilisering
d) Lägg in patienten på avdelningen och beställ en akut MRI

Fråga 7) En 45-årig kvinna klagar över smärta på den dorsala radiella sidan av handleden sedan två månader, utan bakomliggande trauma. Undersökning visar lätt svullnad och rodnad. Det finns ingen parestesi i handen eller fingrarna. Smärta vid ulnar deviation föreligger (positivt Finkelsteins test). Vad är den mest troliga diagnosen?

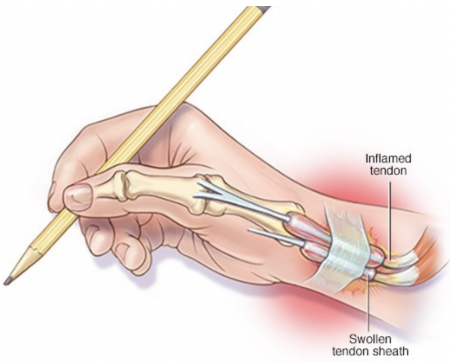

a) De Quervains syndrom
b) Epikondylit
c) Karpaltunnelsyndrom
d) Kubitaltunnelsyndrom

Egen kommentar: Mb de Quervain innebär rörelsebetingad smärta vid tumbasen och tumsidan av handleden, framför allt vid belastning av tummen. Ibland förekommer lätt lokal svullnad vid processus styloideus radii och krepitationer i 1:a dorsala senfacket.

Ofta beskriver patienten att det är smärtsamt att greppa med tummen vilket kan orsaka problem med att lyfta och greppa saker som t ex ett mjölkpaket. “Finkelsteins tecken” är kanske den mest omtalade undersökningen vid Mb de Quervain. Det utförs genom passiv ulnardeviation i handleden, med tummen invikt (flekterad) i handen. Ett positivt Finkelsteins test utlöser då kraftig smärta i nivå med 1:a dorsala senfacket. Palpationsömhet över 1:a dorsala senfacket stärker diagnosen ytterligare.Behandlas med NSAID, vila-ortos/gips, steroidinjektion, om långdraget förlopp - OP med delning av 1:a dorsala senfacket.

Fråga 8) En 63-årig man remitteras till den ortopediska kliniken av sin primärvårdsläkare för högersidig knäsmärta som förvärrats under de senaste två åren. Han spelar vanligen tennis flera gånger per vecka, men nyligen har smärtan gjort det svårt för honom att fortsätta med denna rutin. Belastad röntgenundersökning av höger knä visar en minskad ledspalt på mediala sidan. Vilket av följande är den mest lämpliga INITIALA hanteringen?

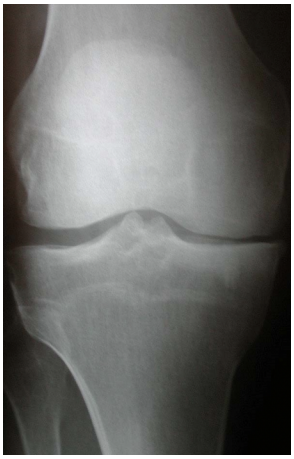

a) Artrosskola
b) Artroskopi med mikrofrakturering av ledbrosket i mediala kompartment
c) Injektion av hyaluronsyra
d) Total knäplastik

Fråga 9) Vilken av följande extremitetsfrakturer är vanligtvis inte att betrakta som en osteoporos fraktur?

a) Distal radiusfraktur
b) Proximal humerusfraktur
c) Höftfraktur
d) Olecranonfraktur

Fråga 10) En 16-årig flicka ådrog sig ett kraftigt supinations- och vridvåld mot vänster fotled. Hon är öm nedanför laterala malleolen. Röntgen visar inte några skelettskador utan endast svullnad mjukvävnaden. Vilken struktur är mest troligt skadad?

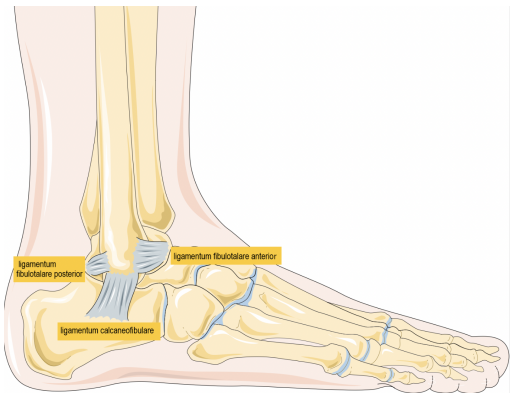

a) Deltoidligamentet
b) Det främre syndesmosligamentet
c) Det främre talofibulära ligamentet
d) Peroneus brevissenan

Egen kommentar: Fotleden bildas av talus, tibia och fibula vilket är sammanhållet av såväl ledband och ledkapsel. Dessa ledband är starkare på insidan jmf med utsidan vilket återspeglas i frekvensen skador.
Över 90% av alla ledbandsskador sker på utsidan av foten i lig.fibulotalare anterius (FTA) mindre än 10% av fotledsdistorsion drabbar insidan av leden och i enstaka fall skada på syndesmosen (mycket svårdiagnostiserad pga isolerad ledbandsskada) Lig. deltoideum är brett och ligger i två skikt, ett ytligt och ett djupt, och är därför mycket starkt, varför skador på fotledens insida är sällsynta.

Fråga 11) En 20-årig man skadade höger knäled när han spelade fotboll. Du undersöker honom efter ett par timmar och finner ledutgjutning. Klinisk undersökning visar positivt Lachman test.
Vad är den mest sannolika diagnosen?

a) Främre korsbandsruptur
b) Patella luxation
c) Medial kollateralligamentskada
d) Medial meniskskada

Egen kommentar: Positivt Lachman test indikerar starkt på en ruptur i ACL (anterior cruciate ligament)
Fråga 12) Om tuberkulum majus på humerus är dislocerad och utan benkontakt, vilken av följande rörelser kommer att påverkas?

a) Abduktion och utåtrotation
b) Adduktion och flexion

c) Flexion och inåtrotation
d) Inåtrotation och adduktion

Fråga 13) En 38-årig man förs till ett traumacentrum med ambulans efter att ha blivit påkörd av en bil när han körde elskoter. Utvärdering visar att han har flera organskador. På höger ben, nedom knäet har han ett öppet, gapande sår som mäter 3 x 2 cm. Benet verkar dislocerat och ekkymotiskt. Emellertid finns palpabla distalapulsar.
Han klagar inte över några parestesier.
Röntgen avslöjar att det finns en fraktur i tibia.

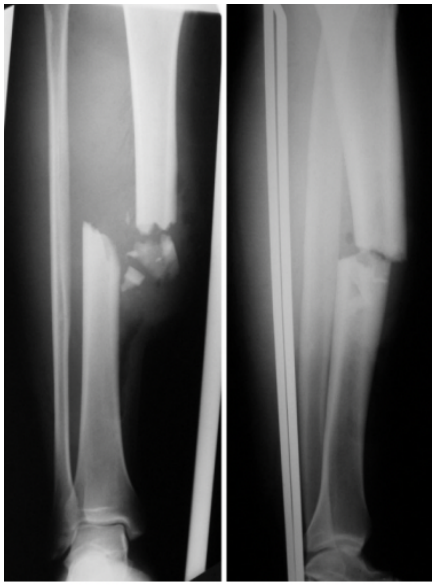

a) Vad bör göras som initial hantering av patientens benskada?
Svar: Smärtlindtring morfin, distalstatus och spola rent med NaCl. Grovreponera frakturen och ge antibiotika och tetanusprofylax. Fixera benet med gips eller skena och skicka till RTG för bakjour och sedan direkt till operation.

Efter stabilisering av patientens vitala organfunktioner och initial hantering av benskadan observeras patienten på traumaavdelning.
Du rapporterar till sjuksköterskan att det skall göras kompartmentobservation.
b) Vad är kompartmentsyndrom?
Svar: Muskelgrupper kring större rörben är ordnade i olika muskelfack (compartments) och vid lokal blödning eller ödem så kan detta leda till att den kapillära cirkulationen kring såväl muskler och nerver Komprimeras av det ökade trycket. Det finns då risk för nekros som i sin tur ger ökat ödem, vi får ännu sämre cirkulation och tillståndet blir likt en “ond cirkel”.

c) Vilka är de kliniska tecknen till kompartmentsyndrom?
Svar: Kliniskt så presenteras detta hos patienterna med svår oproportionerlig smärta där analgetika med opiater har svag effekt. Smärtan ökar då muskelgruppen sträcks (passivt) och man ser hård och svullnad muskellog. Parestesi, sensorisk och motoriskt bortfall kommer i sent skede.

Handläggning innebär direktanmälan till operation för fasciotomi och lätta på vävnadstrycket.

Fråga 14) En 20-årig patient drabbas efter fall i skidbacke av en främre axelluxation för första gången.
a) Beskriv den typiska kliniska presentationen?
Svar: Den vanligaste luxationen är att caput humeri luxerar frammåt (abducerad utåtrotation) eftersom samtliga muskler i rotatorkuffen hamnar ovanför ledhuvudets ekvator vid abduktion.

b) Vilka undersökningar ska utföras innan reponering?
Svar: Vid axelluxation föreligger det risk för skada på N.axillaris vilket leder till nedsatt funktion i m.deltoideus och nedsatt sensibilitet proximalt/lateralt på överarmen. Vid osäkerhet om fraktur så ska patienten till röntgen innan repostion. Efter reposition görs även röntgen för att utesluta reposotionsinducerad fraktur och kontroll av läget.

c) Beskriv en av de vanligaste reponeringsmetoderna?
Svar: En enkel reponering innebär att patienten får ligga på bukläge med scapulamanipulation (vikt tynger armen lodrät ned mot marken) för att få deltoideus muskulatur att slappna av.
Repostion sker i LA eller morfin+stesolid.

Fråga 15) Beskriv de vanliga behandlingsmetoderna för höftfrakturer hos äldre patienter:

a) Dislocerad fraktur i lårbenshalsen?
Svar: Detta kallas även en cervikal höftfraktur, collum femoris. Behandlingen av cervikal höftfraktur är kirurgisk. Vilken operationsteknik som används beror på klassifikationen av frakturen.
Frakturer av typen Garden 1 och 2 kan oftast framgångsrikt behandlas med spik- eller skruvfixation. Frakturer av typ Garden 3 och 4 bör opereras med borttagande av det skadade caput femoris och ersättning med en höftledsprotes.

Klassifikation av cervikal höftfraktur enligt Garden:

Garden 1	Ofullständig fraktur, där caput kilas in i collum
Garden 2	Genomgående fraktur av collum, men utan felställning
Garden 3	Felställd fraktur, men med fortsatt kontakt mellan frakturfragmenten
Garden 4	Felställd fraktur, där kontakten mellan frakturfragmenten brutits

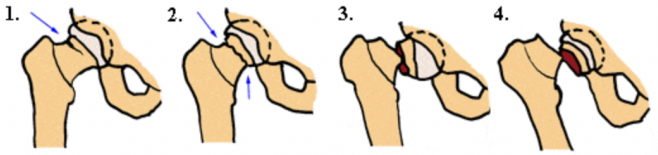

b) Icke dislocerad pertrochantärfraktur?
Svar: Behandlas med glidskruv och platta.

Fråga 16) En 40-årig man kommer till akutmottagningen och klagar på svår smärta i ryggen efter att ha bytt vinterdäck på sin bil för en vecka sedan. Smärtan har börjat stråla ner till laterala sidan av hans vänstra ben. Han är afebril och har inget symptom på urininkontinens.

a) Skriv den mest sannolika diagnosen och val av behandlingsregim?
Svar: Akut lumbago - smärta och stelhet i ländrygg som kommer hastigt efter t.ex tunga lyft. Smärtan är ofta lokaliserad till den ena sidan. Man har räknat till att ca 80% av normalbefolkningen drabbas nån gång i livet. Behandling innebär normal fysisk aktivitet och analgetika. Man kan grovt dela in ländryggsmärtan i två grupper, endast lumbago samt lumbago-ischias.

b) Hur testas motoriken för femte ländryggsnervens rot?
Svar: Extension av stortå, sensorik på foten. Oförmåga att gå på hälar.

Egen kommentar: Diskbråck uppkommer vanligtvis mellan L4-L5, detta ger nervrotssmärta ner i oftast ett ben och i typiska fall även domningar och reflexbortfall inom nervrotens utbredningsområde. L5 har smärtutstrålning på baksida lår, utsida underben och fotrygg. Påverkan på L5-roten ger påverkan på stortåexstensor - kan ej gå på hälar. Påverkan på S1-roten ger nedsatt akillesreflex, kan inte stå på tå.

Fråga 17) En ung dam som är gravid i 25:e veckan besöker ortopedkliniken och klagar över smärta i båda händerna på natten sedan cirka 2 veckor.
Hon har svårt att sova och känner sig fumlig i händerna,
så pass att hon ibland till och med tappar sin mobiltelefon.
Med klinisk undersökning kan smärtan provoceras fram
vid volarflexion av handleden.

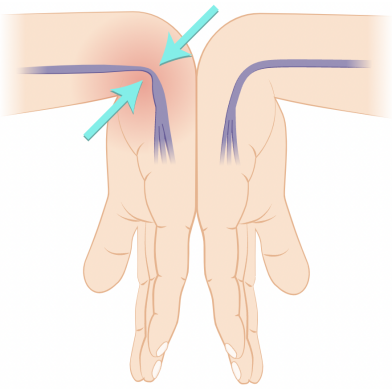

a) Beskriv hur Phalens test utförs?
Svar: Man flekterar handlederna mot varandra och håller dem mot varandra med handryggen och böjd/affekterad handled i 90 grade, så uppkommer domningarna inom 10-15 s.

b) Vad är den mest troliga diagnosen?
Svar: Karpaltunnelsyndrom - inklämning av n. medianus.

Fråga 18) En 63-årig dam med svår höftledsartros opererades igår med icke cementerad total höftplastik. Vilka mobiliseringsrestriktioner gäller och varför?
Svar: Patienten rekommenderas sjukgymnastik direkt efter ingreppet. Sjukgymnastiken fokuserar på gång, styrka i nedre extremitet och funktionell träning för vardagsaktiviteter. Patienten bör i det skedet undvika en kombination av flexion i höftleden större än 90 grader med adduktion över mittlinjen och inåtrotation i höften, eftersom detta kan resultera i att höften hoppar ur led vilket förstås försvårar läkning av ingreppet. Extrema rörelseuttag, som utmanar ledens kapacitet, kan orsaka luxation.

Tentamen VT-19 3/6-2019

Ortopedi/Radiologi - Single Best answer

Fråga 1) En 38-årig man är på skidsemester i USA och kör omkull vid lössnöåkning.
Han erfar svåra smärtor i höger knäled och måste transporteras ner med ”ski patrol”.
Den lokala ortopeden bedömmer att det föreligger en komplett ligamentinstabilitet i knäleden.
Patienten ville absolut behandlas i Sverige och får resa med benet fixerat i en ortos.

a) Vilken ytterligare utredning bör göras snarast? Vilken anatomisk struktur är i riskzonen?
Svar: Kärlutredning för uteslutande av skada på a.poplitea

b) Vilka kliniska tecken talar för en allvarlig ligamentskada i knäleden?
Svar: Hemartros,felställning och instabilitetstecken (pos draglåda, lachmann, varus/valgusvackling)

c) Ange den mest sannolika komplikationen som kan drabba patienten under flygresan till Sverige?
Svar: Risk för trombos (DVT)

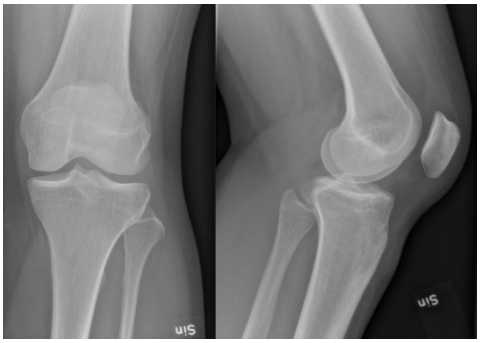

Fråga 2) En 66-årig kvinna söker på vårdcentralen på grund av smärtor i vänster knäled vilka debuterade vid en belastad rotationsrörelse. Hon söker nu en månad senare då det fortfarande föreligger belastningssmärtor som hon lokaliserar till vänster knäled.

När du undersöker patienten har hon normalt status i knäleden. Då knäledsstatus är u.a så undersöker du även höftleden som har en inskränkt, smärtsam inåtrotation vid 90 graders flexion. Du beställer röntgen av både knä- och höftled. Se bild:

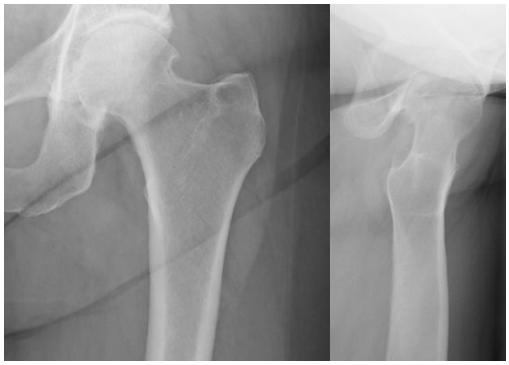

a) Varför beställer du röntgen av både knä- och höftled?
Svar: Smärtor i höft kan förläggas till knät, sk referred pain

b) Vilken diagnos föreligger?
Svar: höftartros

c) Vilka radiologiska fynd ses ofta vid denna diagnos?
Svar: Benpålagringar, sänkt ledspalt, subkondral skleros och subkondrala cystor.

d) Behandlingen för denna diagnos är i detta skede konservativt. Ange fyra principiella delar som bör ingå i den konservativa behandlingen? Svar: sjukgymnastik/artrosskola, medicinering med analgetika/antiflogistika, avlastning med käpp, ortos e.d., viktnedgång

Fråga 3) En äldre kvinna inkommer till akutmottagningen efter att ha blivit knivskuren i höger underarm. Bild visas:

a) Vilka funktionsbortfall kan förväntas?
Svar: Dropphand (skada på n.radialis), samt sensibilitetsborfall dosalt på handen

mellan metacarpale 1 och 2

b) Hur ska patienten handläggas akut?
Svar: Klinisk undersökning med bedömning av distalstatus. Eventuellt antibiotika om kontaminerat sår. Tetanusprofylax. Lokalanestesi, sårtvätt och exploration och ställningstagande till operation

Fråga 4) En 45-årig man inkommer till akutmottagningen med ambulans efter att han cyklat omkull. Han har nu uttalade smärtor i höger fot. Vid klinisk undersökning föreligger en svullnad och palpationsömhet över laterala malleollen, och över mellanfoten. Det finns ett hematom i fotsulan. Patienten kan absolut inte stödja på foten. Röntgenundersökning visar bild t.h

a) Vilken/vilka skador misstänker du?
Svar: Skada i Lis Francs led

b) Varför misstänker du de anförda skadorna?
Svar: Smärta över leden, ingen belastningsförmåga, hematom plantart och ökat avstånd mellan MT 1 o 2

Egen kommentar: Detta är då en framfotsfraktur, oftast är dessa lindriga skador som läker oavsett behandling men om de försummas i det akuta skedet så kan de istället ge livslånga skador. Samtliga metatarsalben ledar mot tarsalbenen (os.Cuneiforme 1,2,3 samt os Cuboideum lateralt). Skador i detta ledkomplex drabbar ofta de strama ligament som normalt förhindrar rörlighet i foten.

Behandling av skada i ledkomplexet så ska först en CT avgöra om foten är i diastas eller inte. Om instabilitet föreligger så måste vi gå vidare med kirurgisk behandling där vi har en öppen reposition och fixering med skruvar. Om foten är stabil så räcker det med fixering av gips i 4 v eller linda och successivt ökad belastning till smärtgräns.

Fråga 5) Du träffar en 67-årig patient på ortopedmottagningen med uttalad höftledsartros och funderar över proteskirurgi.

a) På vilka grunder föreligger i så fall en operationsindikation?
Svar: En patient som beskriver smärtor från höften som har påverkan på såväl inskränkt rörlighet och livskvalite är där en kandidat för kirurgi. Om patienten inte blivit hjälpt av tidigare smärtlindring med t.ex NSAID och paracetamol och genomgått sjukgymnastik utan framgångsrikt resultat, dvs är konservativt färdigbehandlad men fortfarande lider av belastningssmärtor, vilovärk etc.

b) Vilka är de vanligaste protesrelaterade komplikationer som patienten bör informeras om?
Svar: Det finns risk för luxation och infektion.

c) Hur vanliga är dessa komplikationer?
Svar: Infektion ca 1%, luxation ca 2% vid artrosdiagnos

d) Hur ser protesöverlevnaden ut efter 10 år?
Svar: 95% protesöverlevnad på 10 år

Fråga 6) Du har träffat en patient med misstänkt septisk artrit i höger knä. Efter att ha punkterat och skickat för analys får du följande svar:
LABBPROVSLISTA kommer LPK i ledvätska 15 x 10^9 Laktat 2,2 Glucoskvot 0.8
a) Hur tolkar du svaret?
Svar: Misstanken på septisk artrit är inte hög

Egen kommentar: Typiska fynd vid septisk artrit är LPK > 50 x 10^9/L och sänkt ledsocker/blodsocker < 0,5 och förhöjt laktat > 2,5 mmol/L. Emellertid är odling negativ i 20% av fallen, delvis beroende på redan insatt antibiotikabehandling.

b) Förutom ledvätskeanalys nämn 2 kliniska tecken som kan tala för septisk artrit?
Svar: Feber, rodnad, rörelsesmärta, tryckömhet, sår i området

Fråga 7) En 79-årig kvinna inkommer till akuten och kan inte stödja på höger ben. Hon har glidit av en stol och klagar över smärtor i höger ljumske. Vid klinisk undersökning föreligger ingen felställning, försök till rörelse i höftleden upplevs som smärtsamma. Distalstatus är u.a
Du föranstaltar om röntgenundersökning av höger höftled, vg se bild.

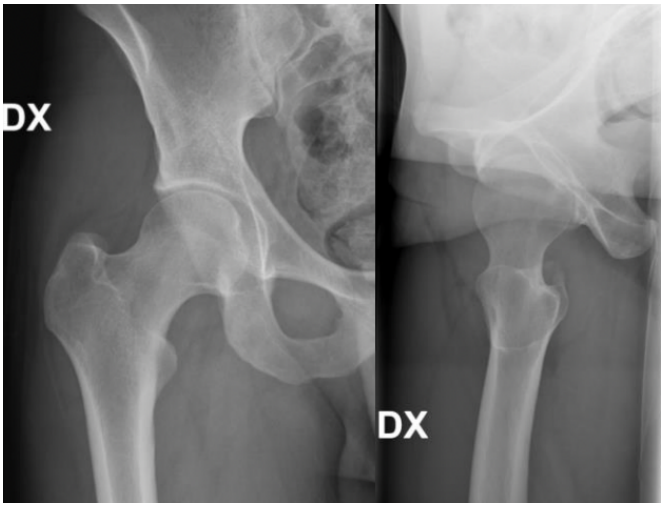

Redogör för den fortsatta handläggningen och förklara varför just dessa åtgärder.
Svar: Sannolikt har patienten en inkilad medial collumfraktur och hon bör därför läggas in och undersökas med MRför att säkerställa diagnosen. Behandlingen blir sedan osteosyntes in situ.

Egen kommentar: Osteosyntes innebär benbrott som opereras och fästs ihop med skruvar, plattor, spik osv

Fråga 8) En man i 60-års åldern med en känd morbus Bechterew halkar omkull och slår i ryggen. Han inkommer i ambulans och klagar över uttalade smärtor i övergången mellan bröst och ländrygg. Vid klinisk undersökning föreligger en mycket distinkt palpationsömhet över spinalutskotten Th12 och L1. Några neurologiska bortfall föreligger ej. Slätröntgenundersökning av bröst och ländrygg visar typiska förändringar för Morbus Bechterew men är annars utan anmärkning.
Ange den mest adekvata åtgärden vid handläggningen av patienten?

a) En datortomografi skall genomföras
b) En magnetkameraundersökning skall genomföras.
c) Patienten får gå hem inget återbesök
d) Patienten skall läggas in för mobilisering

Fråga 9) En 50-årig kvinna halkar och trillar med maximalt böjd knäled samtidigt som hon får benet under sig. Patienten har svårt att gå på benet som inte ”bär”. I status finns ett hematom distalt på låret ovanför patella, patienten kan inte lyfta benet rakt från britsen i liggande.
Vilken diagnos är mest sannolik?

a) Bicepssseneruptur
b) Patellarseneruptur
c) Patellarfraktur
d) Quadricepssseneruptur

Fråga 10) En 70-årig mycket aktiv kvinna kör omkull vid långfärdsskridskoåkning och tar emot sig med höger hand. Hon inkommer till lättakuten med en radiusfraktur.
Du skickar patienten på röntgen v.g se bilder.

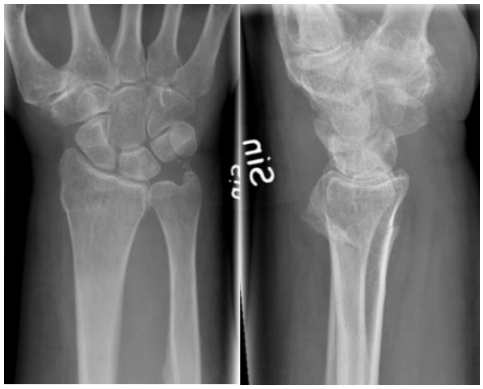

Vilken behandling föreslår du?

Fråga 11) Ovanstående patient återkommer 2 månader efter den initiala skadan och klagar över att hon inte kan lyfta tummen från underlaget. Vad beror detta på?

a) Det föreligger en tryckskada på en gren av radialisnerven på grund av gipstryck
b) Det föreligger en ruptur av långa sträcksenan till tummen.
c) Det föreligger en ruptur av korta sträcksenan till tummen.
d) Patienten håller på att utveckla ett skulder-hand-fingersyndrom

Fråga 12) Du är jour på akutmottagningen och det inkommer en 80 årig man som för 2 veckor sedan opererats med en total höftplastik. Suturerna är inte tagna och det ”rinner fortfarande” från höftleden. Vilken blir din åtgärd?

a) Du lägger in patienten med Ekvacillindropp.
b) Du lägger in patienten för att punktera höftleden och säkra odlingar.
c) Du skickar hem patienten med lugnande besked om att det snart kommer att sluta rinna.
d) Du tar en sårodling och skickar hem patienten med ett recept på Dalacin samt återbesök om 3 veckor.

Fråga 13) En 37-årig lastbilsmekaniker söker akutmottagningen pga två veckors anamnes på lumbala ryggsmärtor som strålar ned i vänster ben. Debuten var relativt plötsligt i samband med ett däckbyte. Han uppger också en domningskänsla i vänster fot. Avföring och miktion fungerar normalt.
I status noterar du en normalutlöst patellar- och akillesreflex samt nedsatt sensibilitet lateralt på benet och över fotryggen. Han har även lätt nedsatt grovkraft vid dorsalextension av vänster stortå.
SLR är positiv vid 30 grader.
Vilket av nedanstående svar är rätt?
a) den mest sannolika diagnosen är lumbago.
b) den mest sannolika diagnosen är ett diskbråck med påverkan av L3 roten
c) den mest sannolika diagnosen är ett diskbråck med påverkan av L4 roten
d) den mest sannolika diagnosen är ett diskbråck med påverkan av L5 roten

L4: Test - hälgång. Smärta glutealt nedåt till lårets utsida och underbenets framsida. Patellarreflex och quadriceps försvagad, svag knäextension. Nedsatt känsel utmed underbenets framsida.

L5: Test - stortåextension. Smärta från korsrygg till lår och häl dorsalt. Stortåpares och försvagad dorsalflektion av foten. Svårt att gå på hälarna och nedsatt sensibilitet över fotrygg och stortå.

S1: Test - Tågång (tåhävning). Smärta utmed lårets baksida och underbenets utsida. Svårt att gå på tå, nedsatt sensibilitet lateralt på foten.

Tentamen HT-18 17/12-2019

Ortopedi HT18 - Kortsvarsfrågor

Fråga 1) En 59-årig kvinna söker akut efter att ha fallit då hon trampat snett på trottoarkant. Vid undersökning finner du smärta vid palpation över distala radius och utredning visar en fraktur med 25 graders dorsal felställning och 3 millimeter förkortning.
Hur bör frakturen behandlas?
Svar: Smärtlindring och reponering av fraktur. Därefter kontrollröntgen Fixation i gips i 4-5 veckor och återbesök ca 10 dagar med röntgen.

Fråga 2) En 43-årig man söker på akuten på grund av svår lumbosakral smärta efter att ha lyft tungt. Han har symtom som gör att du misstänker cauda equina-syndrom
a) Ange 3 neurologiska symtom som talar för cauda equina-syndrom?
Svar: Cauda Equina Syndrom (CES) innebär tryck mot de nerverna lumbalt/sakralt, neurologiskt bortfall ses i form av "ridbyxeanestesi" (perianalt/genitalt sensibilitetsbortfall) svårigheter att känna blåsfyllnad och urininkontinens/retetion. Även nedsatt sfinktertonus, svår smärta i perineum och ben.

b) Vilken klinisk kontroll bör omgående genomföras för att bedöma om neurologisk påverkan föreligger? Svar: Det är viktigt med bladderscan för att kolla RES-urin även kontroll av sfinktertonus.

c) Vilken radiologisk modalitet är mest adekvat för att fastställa diagnosen? Motivera.
Svar: Patienten ska utredas med akut MR. Detta eftersom det har bättre upplösning och möjlighet att avbilda själva diskbråcket samt nerverna som påverkas. Undersökning med DT har inte tillräckligt hög anatomisk upplösning och är istället optimalt för att ta fram benstrukturer.

d) Hur ska patienten handläggas?
Svar: Efter akut ortopedbedömning med rygg - och neurologstatus av sensorik, reflexer, SLR, PR (sfinktertonus) samt akut MR för bilddiagnostik så ska patienten läggas in med fasta för OP. Urinblåsan avlastas med KAD och operation sker för stort diskbråck,

Fråga 3) En 27-årig man söker på akuten med ett svullet och smärtande knä. Han har i samband med innebandyspel fastnat med foten, fått ett vridvåld i knäleden och slagit i hö knä när han ramlade. Patient fick avsluta spelet på grund av smärta och svullnad i knäleden. I status konstateras en rejäl svullnad av leden och patella bottnar inte vid kompression mot femur. Ange de 3 mest sannolika differentialdiagnoserna och statusfynd som karakteriserar respektive skada?

Svar: Främre korsbandsskada (ACL): Här ses instabilitet anteriort/posteriort och positivt "Lachmans test"-

Patellaluxation: Palpationsömhet medialt om patella
Fraktur: Lokal palpationsömhet samt belastningssmärta

Fråga 4) En 43-årig man söker på akuten med smärta och svullnad kring höger fotled efter trauma i samband med supinationsvåld. Ange tre möjliga diagnoser och vilka statusfynd som är specifika för respektive diagnos?

Svar: Fotledsdistorsion - svullnad och palpömhet över FTA
Fotledsfraktur - Ottawakriterier
Fraktur vid MT5 "lilltå" - palpationsömhet basen MT5

Fråga 5) En 53-årig kvinna söker på akuten på grund av intensiv smärta i hö tumme. Hon har under gårdagen rensat i trädgården och tyckte det stack till i tumgreppet. Vid undersökning finner du en rodnad på tummen och lillfingret och det smärtar vid palpation. Kapillär återfyllnad är utan anmärkning liksom sensibilitet.

a) Vilken är den mest sannolika diagnosen?

Svar: Septisk tenosynovit

b) Ange dina initiala åtgärder och behandling

Svar: Akut senskidespolning-op, odling, parenteral antibiotika, inläggning

c) Ange den mest sannolika förklaringen till att patienten även har en rodnad på lillfingret.

Svar: V-flegmone- senskida dig1 är sammankopplad med senskida dig 5.

Fråga 6) En 75-årig frisk man söker vårdcentralen på grund av en knöl på höger lår som vuxit i storlek under något år. Patient förnekar smärta men tycker nu att det blivit besvärligt med att det är svårt att få upp byxan över låret. Vid undersökning palperas en cirka 7 cm stor resistens.

Ange hur patienten ska handläggas och varför?

Svar: Patieten ska remitteras akut till sarkomcentrum på Karolinska för bedömning. Givetvis så vill man ta prov som finnålspunktion men eftersom det är risk att såret kontamineras så är det bättre att detta handläggs på sjukhus istället för i primärvården. Radikal kirurgi kan ej heller utföras på VC.

Ortopedi HT18 - Single Best Answer

Fråga 3) En 67-årig man söker för smärta i höger framfot och framförallt i stortåns grundled. Symtomen förvärras vid avtramp i steget. Vilket statusfynd karakteriserar den mest sannolika diagnosen?

a) Stelhet vid dorsalextension MTP 1
b) Stelhet vid lateraldeviation MTP 1
c) Stelhet vid medialdeviation MTP 1
d) Stelhet vid neutralposition MTP 1
e) Stelhet vid plantflexion MTP 1

Fråga 7) En 86-årig dement man på ett boende har stora blåmärken på mitten av båda överarmarna. Röntgen visar collum chirurgicum-frakturer på båda sidorna.
Vad är den troligaste förklaringen?

a) han har ramlat och tagit emot sig med båda händerna mot golvet
b) han har ramlat baklänges och slagit i axlarna.
c) han har halkat vid nedstigningen i badkar och han slagit i överarmarna mot badkarskanterna
d) någon har greppat hårt om överarmarna.
e) någon har slagit honom mot axlarna med tillhygge

Fråga 8) En 72-årig man har fallit och fått trauma mot höger axel. Han har varit på röntgen som visar normala förhållanden. Vid återbesök 2 veckor senare har han fortfarande svårt att lyfta armen.
Vilken är den mest sannolika diagnosen?
a) Skada på M. infraspinatus
b) Skada på M. pectoralis major
c) Skada på M. subscapularis
d) Skada på M. supraspinatus
e) Skada på M. teres major

Fråga 14) En 22-årig man har i samband med falltrauma för 2 dagar sedan landat med dorsalt extenderad hand och söker nu för kvarstående smärta i nivå för handleden. I status framkommer generell palpationssmärta dorsoradialt över hand och handled.
Vilken är den mest sannolika orsaken till patientens smärta?
a) Fraktur i distala radius
b) Fraktur i lunatum
c) Fraktur i metacarpale I
d) Fraktur i scaphoideum
e) Fraktur i trapezium

Fråga 15) En 43-årig man söker i primärvården med smärtor vid laterala epikondylen i höger armbåge efter att arbetat en intensiv period vid sin laptop.
Vilken undersökning bekräftar den mest sannolika diagnosen?
a) Dorsalextension i handleden mot motstånd
b) Extension av armbågen mot motstånd
c) Flexion av armbågen mot motstånd
d) Pronation av underarmen mot motstånd
e) Volarflexion i handleden mot motstånd

Fråga 16) **En 73-årig man söker på vårdcentral med gångsvårigheter, smärta glutealt och domningar på baksidan av bägge ben som uppkommer vid ansträngning. Det är inga större problem att gå uppför en trappa eller att cykla. Ange den mest sannolika diagnosen?**

a) Claudicatio intermittens
b) Coxartros
c) Diskbråck nivå S1
d) Spinal stenos
e) Spondylolistes

Fråga 17) **En 75-årig kvinna som opererats för total höftplastik för 6 månader sedan inkommer till akuten efter ett falltrauma och anger smärta kring höger höft. Hon har svårt att röra på benet. Du misstänker en protesluxation. Vilket statusfynd talar starkast för denna diagnos?**

a) Abducerat ben och förkortad benlängd
b) Adducerat ben och normal benlängd
c) Flekterad höft och neutral benposition
d) Inåtroterat ben och förkortad benlängd
e) Utåtroterat ben och normal benlängd

Fråga 29) **En 27-årig kvinna har fått sitt första barn för 6 veckor sedan. Hon söker nu för smärta i ett område 2 cm proximalt om processus styloideus radii. Du misstänker "De Quervains tendovaginit" och vill testa de 2 muskler som omsluts av första dorsala senfacket.**
Vilka rörelser ber du patienten utföra för att fastställa diagnosen?

a) Adduktion och flexion av tummen
b) Extension av handleden och flexion av tummen
c) Extension och adduktion av tummen
d) Flexion av handleden och extension av pekfingret
e) Ulnardeviation av handled och flexion av tumme

Tentamen HT-20 14/12-2020

Ortopedi HT20 - Kortsvarsfrågor

Fråga 1) **En 78-årig man med hypertonibehandling söker på akutmottagning för tilltagande smärta i bröstryggen sedan 2 månader. Röntgen av bröstrygg utförd på VC för 1 månad sedan har varit utan anmärkning. Nu anger patienten tillkomst av svaghet i bägge benen. Ange den mest sannolika diagnosen och vilka undersökningar, prover och remisser som ska göras på akutmottagningen?**

Svar: Kotmetastas Lab: blod/elstatus, SR, CRP, S-Ca, u-sticka, RES-urin, MR av hela kotpelaren & inläggning

Fråga 2) Ange ett typiskt symtom och ett typiskt statusfynd som skiljer spinal stenos i ländryggen, diskbråck med S1 rotpåverkan och akut lumbago?
Spinal stenos - Lindras vid ryggflexion och sämre vid extension. Pseudoclaudicatio
Test: Negativ för SLR (Lasegue) Vid ryggmärgspåverkan - svag prox muskulatur, livliga reflexer.
Diskbråck S1 - Smärta baksida ben. Test: Positiv för SLR (Lasegue), kan ej stå på tå
Akut lumbago - Plötslig svår smärta/stelhet i ländryggen, ofta efter tunga lyft
Test: Rörelseinskränkning, Muskulär ömhet paravertebral

Fråga 3) En byggnadsarbetare söker akut med mycket svår smärta i höger underarm efter att ha träffats av en betongstolpe. I status framkommer en generell svullnad i underarmen, spänd muskulatur, svår smärta vid försök till flexion och extension i handleden men distalstatus utan anmärkning. Genomförd röntgen är utan anmärkning.
Ange den mest sannolika diagnosen, hur patienten bör handläggas och med vilken prioritet?
Svar: Kompartmentsyndrom. Smärtlindring och akut prioritering av operation – fasciotomi, inläggning.

Fråga 4)En 19-årig kvinna söker på akutmottagning för smärta, svullnad och instabilitetskänsla i höger knä efter ett vridvåld. I status framkommer en uttalad hydrops med patellardans och suspekt positivt Lachman's test. Artroscentes verifierar hemartros och röntgen är utan anmärkning.
Ange den mest sannolika diagnosen och hur patienten bör handläggas vid akutbesöket?
Svar: Främre korsbandskada (ACL) Remiss för vidare utredning med MR. Smärtlindring, elastisk linda/ortos, kryckor

Fråga 5) En 65-årig kvinna söker på vårdcentral för tilltagande smärta i höger knä sedan 1 år.
I status framkommer hälta, lätt varusfelställning, smärta vid palpation över mediala ledspringan och nedsatt rörlighet av patella. Ange hur patienten bör handläggas mot bakgrund till den mest sannolika diagnosen och motivera planerad åtgärd?
Svar: Artros i knäleden - Gonartros. Avlastning med käpp /krycka+viktreduktion för att minska belastning på led. Tablettbehandling med paracetamol + NSAID för att minska smärta. Artrosskola- öka fysisk aktivitet/livskvalitet. Sliutligen överväga remiss till ortoped för ställningstagande till operation med knäplastik, rimligt att det föreligger en mer avancerad artros på basis av statusfynd med varusfelställning

Fråga 6) En 30-årig frisk man söker akut efter att i samband med paddelmatch fått akut smärta i foten och svårigheter att gå med normalt steg. I status framkommer utebliven plantarflexion av foten vid kompression av vadmuskulatur. Ange den mest sannolika diagnosen och handläggning?
Svar: Hälseneruptur - med basis på utebliven plantarflexion.
Icke kirurgisk behandling: Smärtlindring, Gips/ortos i spets ca 4 v + neutral position ytterligare 4 v i gips/ortos, kryckor, klackförhöjning ≤ 6 månader efter skadan

Kirurgisk behandling: sensutur+ ortos 8 veckor, kryckor, klackförhöjning ≤ 6 månader efter skadan

Fråga 7) En 45-årig kvinna söker på vårdcentral för rörelsesmärta ovan axelnivå, vilovärk och störd nattsömn vid belastning mot höger axel. Ange den mest sannolika diagnosen och ett specifikt statustest som stödjer diagnosen och behandling?
Svar: Impingement/ Subakromiell inklämning. Test med painful arc och Hawkins Test. Behandling med NSAID, fysioterapi, anpassad aktivitet/ergonomisk rådgivning och ev subakromiell kortisoninjektion

---

Tentamen VT-17 15/5 - 2017

Ortopedi VT17 - Kortsvarsfrågor

Fråga 2) Amanda 16 år är en lovande spelare i flickallsvenskan i fotboll. I en avgörande match fastnar hon med dubbarna i gräset och knät viker sig. Amanda kan inte spela vidare och bärs ut på bår. Knät svullnar upp och nästa dag vågar hon inte belasta benet. Hennes pappa kör henne till akuten. När du undersöker Amanda har hon hydrops i knäet och det föreligger en instabilitet sagitellt och vid valgusvackling, inskränkt ROM, palpömhet mediala ledspringan. Rtg utfaller normal.

a) Vilken är den troliga huvuddiagnosen.
Svar: Främre korsbandsskada (ACL)

b) Vilka två ytterligare strukturer i knät är/kan vara skadade.
Svar: Medial kollateralligamentskada, samt ev meniskskada

c) Hur går du vidare med utredningen och behandlingen inom första två veckorna?
Svar: Beställer MR, skriver remiss till sjukgymnast, Ställningstagande till operation beroende på stabilitet och symtom.

Fråga 3) Tobias 17 år kommer till vårdcentralen med ont i knäet sedan 4 månader tillbaka utan trauma. Smärtan har accentuerats senaste veckorna. När du undersöker Tobias finner du inget uppenbart patologiskt. Hur och för vad vill du utreda Tobias vidare?
Svar: Utesluta tumör, beställer rtg

Fråga 4) Ange minst två viktiga statusfynd hos en patient med infektiös tendovaginit i ett finger?
Svar: Kanavel signs: fusiform svullnad, passiv extentionssmärta, fingret hålls i lätt flexion, palpationsömhet över sena

Fråga 5) Vilken är orsaken till att en patient med septisk artrit i ett knä måste få akut ledspolning? Svar: Brosknedbrytning

Fråga 6) En 49 årig kvinna inkommer med ridbyxeanestesi, bensvaghet och urinretention.

a) Hur kan du kvantifiera urinretention?
Svar: Bladderscan, urintappning
b) Vad får du inte missa i ditt status?
Svar: PR - koll av sfinkter-tonus
c) Vilken utredning skall du beställa akut?
Svar: MR

Fråga 10) Varför opereras många collum femoris frakturer med protes och pertrochantär femurfrakturer med osteosyntes?
Svar: Collum femoris frakturen är intra artikulär med stor risk för skada av blodförsörjningen med påföljande caputnekros. Petrochantära frakturen är extra artikulär, här krävs en osteosyntes.

Tentamen HT-17 15/12-2017

Ortopedi HT17 - Kortsvarsfrågor

Fråga 10) En 25-årig man inkommer med ambulans efter en MC-olycka där han ådragit sig en underbensfraktur. Han blir märgspikad dagen efter. Den första postoperativa dagen utvecklar han en smärta som inte stillas med morfin. När du kommer till avdelningen så är han smärtpåverkad med BT 140/90 och puls 100.

a) Du misstänker ett kompartmentsyndrom. Beskriv de 3 mest vanliga och sannolika kliniska fynden?
Svar: Tre av fyra följande ska finnas med för poäng:
1. Vilosmärta, alltmer analgetikakrävande/analgetika resistent
2. Palpationsömhet över muskellogerna (oftast först tibialis anterior logen)
3. Nedsatt aktiv rörlighet i tårna och fotleden. Passiv rörelsesmärta
4. Sensibilitetsnedsättning perifier nerv som löper i aktuell compartment

Fråga 2) Beskriv vilka muskler som ingår i underbenets ”compartments” (loger)?
- djupa Flexor Hallucis longus, Tibialis posterior, Flexor digitorum longus samt ytliga Gastrocnemius, Soleus bakre compartment

- främre logen Ext Hallucis Long. Ext Digitorum Longus, Tib. Anterior samt laterala logen , Fibularis longus , Fibularis brevis musklerna

Fråga 5) Till mottagningen på vårdcentralen kommer det en 71 år gammal kvinna med tidigare hjärtinfarkt, som klagar på brännande smärta i bägge benen när hon går. Hon klarar av att gå 50 m

sedan måste hon sätta sig och vila pga att benen gör ont. Hon har börjat använda rollator och nu klarar hon att gå bättre. Röntgen av höfterna har varit u.a.
Nämn minst 2 differentialdiagnoser och undersökningsmoment för att differentiera mellan diagnoserna? Svar: Claduicatio intermittens, Neurogen claudicatio/spinal stenos.
Distalstatus inklusive pulsar (doppler vb samt ankel/brachial index)

Nämn minst en viktig fråga ur anamnesen som hjälper till att skilja differentialdiagnoserna åt?
Svar: Miktion/avförings påverkan? Domningar i underlivet? **Muskelsvaghet**

Neurologstatus skall innehålla Babinskis samt Clonus testning. Kan fortsätta gå om pat böjer ryggen framåt så att spinalkanalen öppnar sig. Detta är skillnaden mellan neurogen claudicatio samt claudicatio intermittens

Fråga 9) Kvinna, 36 år, tidigare frisk som tränar karate. Hon har svart bälte och då hon tränar inför en tävling får hon ett slag mot höger sida av nacken. Direkt efter är hon öm där slaget träffat men har normala vitalparametrar. Hon får dagen efter ont och håller spontant armen ovanför huvudet. Smärtan strålar ut i högerarmen och hon känner sig domnad i ring och lillfingret. Vitalparametrar utan anmärkning. Du misstänker en nervrotspåverkan.
Vilken nivå i kotpelaren är mest sannolikt påverkad?

a) Disken mellan C4/5
b) Disken mellan C5/6
c) Disken mellan C6/C7
d) Disken mellan C7/T1

Fråga 11) På din mottagning träffar du en 44-årig kvinna som brutit handleden. Hon behandlas konservativt med gips, och vid tiodagars-kontrollen var kliniken och röntgen u.a.
När hon kommer för avgipsning efter fem veckors gipstid noterar du att hon har svårt att extendera tummen.Vad har inträffat?
a) Skada på senan till m. Extensor pollucus longus
b) Skada på senan till m Extensor carpi radialis
c) Skada på n. Medianus
d) Skada på os. Scaphoideum som missats vid det initiala omhändertagandet

Fråga)Nämn fyra viktiga aspekter som du fokuserar på i din anamnes angående patientens smärta ?
1. När började smärta smärtan?
2. Lokalisation (Välavgränsad? Diffus? Utstrålande (nervrotsengagemang?)
3. Tidsförlopp (konstant, intermittent, variation under dygnet, aktivitetsutlöst)
4. Karaktär (molande/dov/konstant, huggande/skärande, tryckande/bultande/pulserande, brännande/ilande/stickande)

5. Intensitet (VAS/NRS/verbal skattning, Abbey pain scale – kognitivt påverkade)
6. Vad förvärrar/förbättrar smärtan

Allmän Onkologi:

Tentamen VT-21

Onkologi - Single Best Answer

Fråga 1) Lärandemål - redogöra prognos, behandling och uppföljning av Prostatacancer. SOLO 2
Bengt är en 75-årig man, eliquis-behandlat förmaksflimmer men i övrigt relativt frisk. Han söker VC pga täta trängningar och nokturi. PSA visar 22, vid palpation känns en tydlig tumör på hö prostatalob. MR visar en tumör som radiologiskt bedöms som T3a N1 M0. Vid punktion ses prostatacancer med Gleason 4+4=8. Vilken behandling ska rekommenderas för Bengt?

a) aktiv expektans
b) Endast endokrinbehandling
c) Endast extern strålbehandling
d) kombinationsbehandling med strålbehandling och endokrinbehandling
e) RALP (Robot-assisted Prostatectomy)

Egen kommentar: Histopatologiskt så graderas typen av prostatacancer efter hur differentierad cancercellerna är. Högre grad innebär desto mer aggressiv och lågt differentierad cancer. Då prostatacancer ofta är heterogen så görs en "gleasonsumma" vilket består av den "dominanta graden" + "den högsta av de övriga (räknas dock ej om mindre av 5% av totala mängden cancer.

ex.1) 55% grad 3 + 40% grad 4 + 4% grad 5 = Gleasonsumma = 3 + 5 = 8
ex.2) Helt dominerande grad 3 + 4% grad 4 = Gleasonsumma = 3 + 4 = 7
Ex.3) Helt dominerande grad 4 + 4% grad 3 = Gleasonsumma = 4 + 4 = 8

I den ursprungliga beskrivningen var **"Gleasongrad 1"** en nodulär tumör med runda, tätt packade och likstora körtlar. Denna gradering tillämpas dock inte längre.

“Gleasongrad 2” innebär en cancerhärd som är välavgränsad och alltjämt kompakt. Viss körtelavskiljning vid tumörkanterna och runda till ovala körtlar med storleksvariation.

“Gleasongrad 3” innebär större körtelvariation än i grad 1 och 2 samt infiltrativt och dissekerande växtsätt mellan icke-neoplastiska körtlar. Typiskt med mikrokörtklar.

“Gleasongrad 4” Körtelvariation med fusionsmönster eller kribriformt mönster (se bild)
Även partiell förlust av luminal differentiering och dåligt definierade körtlar med inkomplett lumenbildning. Glomeruloida körtlar.

“Gleasongrad 5” Så gott som komplett förlust av körteldifferentiering. Solida kolvar eller större tumörsjok. Dissocierade cancerceller (unicellulär spridning) och ibland nekros av komedontyp.

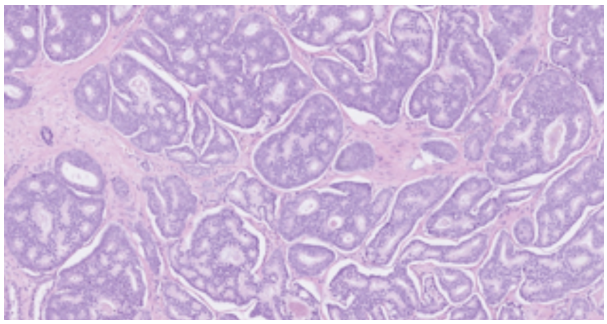

Histopatologisk bild av **Indtraduktal cancer (IDC)** som utgörs av förstorade atypiska körtlar med förekomst av basalceller med solitt eller “tätt” kribriformt mönster som innebär att > 50% av körteln utfylls av epitel i förhållande till lumina.

Fråga 2) Lärandemål - Redogöra för riskfaktorer, symptom och behandling av bröstcancer. SOLO 2
Berit är 58-årig kvinna, rökare och med hjärtinfarkt för fem år sedan. Hon söker nu pga resistens i vänster bröst. Hennes syster hade bröstcancer vid 62-års ålder. Efter genomgången operation med sektorresektion och Sentinel node biopsi som föranledde kompletterande axillutrymning. I PAD ses radikalt avlägsnad duktal cancer med Elston grad III och som mäter 21mm. Tumören är ER och PR-negativ men amplifierad med HER2. Kompletterande axillutrymning visar metastas i två av sju lymfkörtlar.
Vilka faktorer avgör om patienten ska erbjudas adjuvant cytostatikabehandling?

a) HER2+ och ärftlighet
b) ER/PR, lymfkörtelstatus och HER2+
c) ER/PR, HER2+ och ålder
d) ER/PR, lymfkörtelstatus och tumörstorlek
e) ER/PR, lymfkörtelstatus och ärftlighet

Fråga 3) Vilken patient är mest sannolikt föremål för en kurativ intention i sin behandling?

a) 48- årig kvinna med nydiagnostiserad rektalcancer, 2 metastaser till höger leverlob 8 resp 15mm.
b) 56 - årig kvinna med hypotyreos och Her2+ bröstcancer och skelettmetastaser till Th8+9 samt costa 4 sin.
c) 65 - årig man med hypertoni, nu även malignt melanom med metastasering till höger leverlob och lungor bilateralt.
d) 87 - årig man, PCI pga härtinfarkt x2 samt nedsatt kognition. Prostatacancer, Gleason 4+4, tumör som växer utanför kapseln, inga misstänkta lymfkörtelmetastaser.
e) Ingen av patienterna kommer sannolikt att erbjudas kurativt syftande behandling.

Fråga 4) Du träffar 65-åriga Lena på onkologmottagningen pga en nydiagnoserad rektalcancer på 8 cm nivå, T2N2M0. Hennes make har behandlats enligt standard för koloncancer.
Jämför de olika onkologiska standardbehandlingarna för rektal respektive koloncancer i detta skede av sjukdomen? Ange behandlingsupplägg + kirurgiskt ingrepp
Svar:
Rektalcancer: Rekomendation med neoadjuvant strålbehandling (5 x 5 Gy) och därefter operation. För mer avancerade tumörer 1,8 Gy x 28 5FU (5-Fluorouracil)
Koloncancer: Här rekommenderas initialt operation följt av adjuvant cytostatika (Oxaliplatin + 5 FU) i sex månader.

Egen kommentar: 5-FU (5-Fluorouracil) är vanligt vid behandling av kolorektalcancer, både med och utan metastaser. Fluorouracil är en analog till Uracil (komponent i RNA) - läkemedlet tros fungera som en antimetabolit och interfererar med DNA-syntesen genom att blockera omvandlingen av U till T.

Fråga 5) Andrew har diagnostiseras med prostatacancer med spridning till skelettet och spridning till skelettet met metastaser på flertalet thorakala kotor. Man har påbörjat palliativ endokrinbehandling med tillägg av cytostatika. Vilka tre sätt kan man identifiera om behandlingen har effekt mot cancern?
Svar: Minskat symptom (t.ex smärta) radiologiskt (storlek på metastaserna) och sjunkande PSA.

Fråga 5) Kristina 73 år har Lungcancer (adenocarcinom) med metastaser till skelett, lever och lungor. Hon ringer ASIH då hon känner sig otillräckligt smärtlindrad med följande medicinering:
Alvedon 500mg 2x4, Naproxen 250mg 1x2, Oxycontin 60 mg 2x2 samt Oxynorm 10 mg v.b
Vilken justering kan du göra av hennes läkemedel per telefon?
Svar: Öka v.b Oxynorm från 10mg till 24-40 mg v.b.

Egen kommentar: Förstahandsval vid p.o morfinpreparat de i “slow-release” och verkar under lång tid. Oxycontin ges två gånger dagligen, Oxikodon har en högre biotillgänglighet och är dubbelt så potent.
5 mg Oxikodon motsvarar 10 mg Morfin.

Vid genombrottssmärta (v.b) ges tillägg av kortverkande opioider t.ex Oxynorm i 1/6 till 1/12-del av dygnsdosen. Desto högre dygnsdos, desto lägre andel dos v.b **t.ex 2x (60 mg + 60 mg) = 240mg/dygn (v.b 1/6-del är 40 mg)**
Vid övergång från peroral till subkutan eller intravenös administrering av opioider så ska den perorala dosen minskas till minst hälften av dygnsdosen.

Tentamen HT-21

Onkologi - Single Best Answer

Fråga 1) **Vilken av följande molekyler fungerar INTE som läkemedelsmål för behandling av metastaserad endokrin receptorpositiv bröstcancer?**

a) Östrogen receptor
b) Aromatas
c) Epithelial Growth Factor Receptor (EGFR
d) Mammalian target of rapamycin (mTOR)
e) Cyclic Dependent Kinases 4/6 (CDK4/6)

Egen kommentar:

Fråga 2) **En 21 årig man har diagnostiserats med seminom med lungmetastaser och retroperitoneala lymfkörtelmetastaser. Han börjar behandling med 3 cykler BEP (Bleomycin, Etoposide, Cisplatin) samt unilateral orkidektomi. Varför är orkidektomi indicerat för denna patient, trots att han har de-novo metastaserad sjukdom?**

a) Orkidektomi är inte indicerad; det skulle räcka med en biopsi.
b) Av diagnostiska skäl
c) Pga att blod-testis barriär tillåter inte optimal drogpenetration i primärtumören
d) Bilateral orkidektomi är indicerat hos alla testiscancer patienter.
e) Inget av ovanstående är korrekt.

Egen kommentar:

Fråga 3) **En 16-årig man kommer till akuten på grund av ökande smärta i vänster arm. Fysisk undersökning är us. Han är tidigare frisk . Skelett röntgen visar följande bild**:

Vilken diagnos skulle ni misstänka i första hand?

a) Paget's skelettsjukdom
b) Metastaserad testis cancer
c) Osteosarkom
d) Fraktur pga trauma
e) Jättecellstumör

Fråga 4) BRCA1/2 fungerar som tumörsuppressorgener genom att fungera som reglerande gener i vilka av följande fysiologiska cellulära procedurer?

a) I DNA mismatch repair system (MMR)
b) I Non-Homologous End Joining (NHEJ) system
c) I Homology Directed Repair (HDR)
d) Inget är korrekt
e) Alla är korrekta

Egen kommentar: Mutationer i BRCA1 och BRCA2 svarar för 5-10 procent av alla fall av bröstcancer. mutationer i BRCA1 kan orsaka cancer genom att slå ut en tumörsuppressorgen kallad PTEN som säger åt cellen att dela sig.

Fråga 5) Bortsett från bröstcancer, vilken annan malignitet är associerad med germline BRCA1/BRCA2 mutationer?

a) Klarcellig njurcancer
b) Höggradig serös ovarialcancer
c) Låggradiga gliom
d) Mjukdelssarkom
e) Testis cancer
f) Prostata cancer
g) b och e
h) b and f
i) f och d
j) Inget av ovanstående är korrekt

Fråga 6) En 64 årig man kommer in akut pga ortopne och svullnad i ansiktet. Vid undersökning upptäcker man vidgade halsvener. Akutläkare uppmanar patienten att lyfta sina armar. Resultatet demonstreras i följande bild:

En DT torax visar en 6 cm stor tumor i höger lunga med

mediastinala lymfkörtelmetastaser.
Vad skulle ni göra för denna pat?

a) Biopsi och därefter start av cytostatika
b) Strålbehandling
c) Superior vena cava stent
d) Steroider och morfin för palliation
e) Inget är korrekt
f) Alla är korrekta

Egen kommentar: Vena cava superior-syndrom (VCSS) beror oftast på en underliggande cancersjukdom. Tillståndet innebär att en medicinsk akutsituation föreligger som kräver snabb diagnostisk utredning och behandling - det rör sig om dagar eller ett par veckor.

Vad som sker är då en underliggande tumör som "trycker på " vena cava superior som då kläms ihop. Det leder till att blodströmmen hämmas och det bildas ofta en blodpropp. Hämningen av blodströmmen gör att blod samlas ovanför det trånga/igentäppta området i vena cava superior. Detta leder till svullnad i arm, huvud och hals. De venösa blodkärlen i dessa områden och eventuellt på bröstväggens övre del utvidgas och buktar ut.

Fråga 7) Vilken är en känd riskfaktor för huvud-hals tumörer?

a) Alkohol överkonsumtion
b) Rökning
c) HPV infektion
d) Alla (a, b och c) är riskfaktorer
e) a och b
f) a och c
g) b och c

Fråga 8) En patient kommer till hudmottagning pga en hudförändring som har vuxit och ändrat färg senaste månaderna. En bild på denna förändring: Vilken är den vanligaste mutation som är av kliniskt intresse (vi kan behandla med TKI) för denna tumör?

a) Kras mutation
b) BRAF mutation
c) ALK translokation
d) EGFR mutation
e) Her2 mutation
f) Inget av ovanstående är korrekt

Fråga 9) Vilka är de mest allvarliga sena biverkningar för kvinnor som får adjuvant behandling med aromatas-hämmare i minimum 5 år?

a) Myelodysplastik syndrom
b) Endometrial cancer
c) Osteoporos och ökad risk för kardiovaskulära sjukdomar
d) Ökad infektionsrisk
e) Demens

Fråga 10) Vilken tumör har orsakat de flesta cancerrelaterade dödsfall 2021?
a) Prostatacancer
b) Lungcancer
c) Bröstcancer
d) CNS-cancer
e) Leukemi

Rest -Tentamen HT-21 11/3-22

Onkologi - Kortsvarsfrågor

Fråga 1) Nämn 3 mediciner som används mot cytostatikainducerat illamående?
Svar: 5-HT3 receptor antagonister (ondansetron), metoklopramid (primperan),
kortison (betametason, dexametason) samt P-neurokinin-1-(NK1)-receptor antagonist (EMEND).

Egen kommentar: Orsakerna till cytostatikainducerat illamående är inte helt kända, men en viktig faktor är skador i mag/tarmkanalen slemhinna. Detta frisätter serotonin, vilket i sin tur stimulerar kräkcentrum i hjärnan via CN X (n. Vagus) Serotonin förefaller vara den viktigaste signalsubstansen vid akut illamående.
Illamående kan också aktiveras av substans-P via NK1-receptorn. Detta förefaller vara en viktig signalväg vid fördröjt illamående.

Fråga 2) Uppge 5 akuta biverkningar relaterade till cytostatikabehandling?
Svar: Neutropeni, anemi, nervtoxicitet, asteni (kraftlöshet), illamående, diarre, allergiska reaktioner, hudtoxicitet

Fråga 3) Vilken är den enda prediktiva molekylära biomarkör som används kliniskt för patienter som är kandidater för immunterapi?
Svar: PDL1 uttryck

Egen kommentar: Immunaktivering med ”immune checkpoint inhibitors (ICI) riktar in sig på T-celler.
Genom att blockera signaler som hämmar regulatoriska T-celler så kan aktiva T-celler angripa cancern.
Den mest framgångsrika metoden har varit med hjälp av monoklonala antikroppar som blockerar CTLA-4, PD-1 eller liganderna till PD-1. Prognostistiska faktorer som ökar möjligheten att svara på ICI är tumörer eller omgivande vävnad som uttrycker PD-1 och/eller dess ligander. Även tumörer som har mycket mutationer (“high

tumor mutational burden”) Antibiotika förefaller minska förmågan att behandling med ICI skall fungera. Förklaringen förefaller vara att normal tarmflora är en viktig komponent för bra svar.

Fråga 4) Vilka är de 3 vanligaste metastaslokalerna, förutom spridning till lymfkörtlar, vid kolorektalcancer?
Svar: Lever, lunga och peritoneum

Fråga 5) Vilken solid tumör har största frekvens av CNS metastasering?
Svar: Lungcancer

Onkologi HT21 Rest - Kortsvarsfrågor

Fråga 16) Vilket av följande är korrekt gällande bröstcancer?

a) HER2 är en prediktiv och prognostisk biomarkör
b) BRCA1/2 är en somatisk mutation som finns hos dem flesta patienterna
c) HER2 amplifiering är en germline mutation
d) ROS1 translokation finns hos mer än 40% av patienterna

Fråga 25) Vilken behandling skulle du ge i första linje till en 58-årig patient med stadium IV (primärt skelettmetastaserad) bröstcancer som är hormonreceptorpositiv och HER2 negativ?

a) Cytostatika med Taxotere
b) Kombinationscytostatika med Taxaner och antracykliner
c) Aromatashämmare i kombination med CDK 4/6 hämmare
d) EGFR hämmare

Egen kommentar: Endokrin behandling (anti-hormonell) ges till patienter med cancer som är ER/PR positiv, dessa står för va 85% av alla bröstcancer. CDK4/6-hämmare bromsar hormonpositiv bröstcancer. CDK (cyclin dependent kinase) 4 och 6 har stor betydelse för att kontrollera en viktig fas i cellcykeln, övergången mellan G1 (tillväxtfas 1) till S (syntesfas). Vid flera cancersjukdomar är CDK4/6-signalvägen överaktiverad, resultatet blir då att cellcykeln påskyndas. CDK4/6-hämmare däremot ”stänger av” dessa kinaser, vilket motverkar proliferation och hämmar tillväxten av cancerceller.

14% av alla cancer har ett övertryck av receptorn HER2, där så
kan man använda en antikropp “Herceptin” som motverkar detta. HER2+ innebär också att cellerna har för snabb proliferation. Genom behandling med TKI - *Tyrokinashämmare* har en mitoshämmande effekt.

Fråga 27) Vilka av följande mutationer är kliniskt signifikanta (dvs kan behandlas med TKIs) för lungcancerpatienter?

a) P53 och TERT

b) EGFR amplifikation och ALK amplifikation

c) EGFR mutation (exon 19 del, exon 21 L858R) och EML4-ALK translokation

d) MGMT metylering

Egen kommentar: Patienter med aktiverande EGFR-mutationer i tumören blir aktuella för TKI som underhållsbehandling, om detta inte givits i första linjen. Patienter med tumörprogression efter första linjens cytostatikabehandling bör erbjudas andra linjens behandling med cytostatika, TKI av EGFR, ALK, BRAF, ROS1, alternativt immunterapi med en PD-1/PD-L1-hämmare.

Fråga 29) Varför ger vi neoadjuvant radioterapi till rektalcancer patienter?

a) För att förlänga överlevnad

b) För att uppnå lokalkontroll och tumörkrympning

c) För att förebygga fjärrmetastasering

d) För att minska risk för skelettmetastaser

Tentamen VT-22 6/6-22

Onkologi VT22 - Single best answer

Fråga 1) Lärandemål: Onkologiska behandlingsprinciper, Tumörbiologi

Vilka biverkningar är kopplade till adjuvant behandling med aromatas-hämmare hos kvinnor med opererad bröstcancer?

a) Myelodysplastisk syndrom

b) Endometrial cancer

c) Osteoporos och ökad risk för kardiovaskulära händelser

d) Ökad infektionsrisk

e) Demens

Egen kommentar: Bröstcancer som är ER/PR+ kan behandlas med endokrin terapi för att motverka cancer. Aromatashämmare stannar det enzym som omvandlar testosteron/androgener till Östrogen. Obs att aromatashämmare ger bättre effekt än enbart tamoxifen (antiöstrogen) men är väsentligt dyrare.

Fråga 2) Vilken biverkning är kopplad till adjuvant behandling med Tamoxifen hos kvinnor med opererad bröstcancer?

a) Ökad risk för urinvägsinfektion

b) Endometrial cancer

c) Neutropeni
d) Depression

Fråga 3) En 73 årig man med skelett- och lymfkörtelmetastaserad prostatacancer får behandling med leuprolide, enzalutamide och alendronate (bisfosfonater).
Han har svarat på behandlingen kliniskt (ej smärta från skelettmetaser)
och hans PSA har 0.73 mikorog/L från 21 mikrog/L.
De senaste 2 dagarna har han fått smärta vid tuggning.
Ni ser följande bild när ni undersöker patienten.
Vad är den mest sannolika diagnosen?

a) Tandabscess
b) Skelettmetastas från prostatacancer
c) Osteonekros relaterad till bisfosfonater
d) Covid infection med tandengagemang

Egen kommentar: Läkemedelsrelaterad Osteonekros kallas även för MRONJ (Medication Related OsteoNecrosis of the Jaw). *Zoledronsyra* är idag den mest potenta bisfosfonaten och används för i.v behandling av tumörrelaterade tillstånd i skelettet, samt även för behandling av osteoporos. Bisfosfonater ackumuleras i benvävnaden och verkar genom att hämma osteoklastern, vilket leder till en hämmad benresorption i skelettet och så småningom en minskad benremodellering.

Ett flertal teorier kring förklaringen till varför MRONJ uppstår vid behandling av bisfosfonater har lagts fram. Bland dessa finns läkemedlens eventuella cytotoxiska effekter på fibroblaster, osteocyter och makrofager, men även nedreglerad kärlnybildning. Den idag mest accepterade förklaringen är att det föreligger en kraftigt nedreglerad benremodellering i käkarna som normalt har en mycket hög remodelleringshastighet i det alveolära benet.
Mikrosprickor uppstår i sklerotiskt ben, vilket anses utgöra en ökad risk för infektion.

Fråga 5) 63 årig kvinna med lever och skelettmetastaserat melanom, får behandling med anti-PD-1 antikropp (Nivolumab). Behandlingen har pågått i 4 mån och CT 3 mån efter behandlingsstart visade på bra partiell respons med 50% storleksminskning av levermetastaser.
Senaste 4 dagarna har pat börjat klaga över dyspne och torrhosta. CT som visar följande bild:

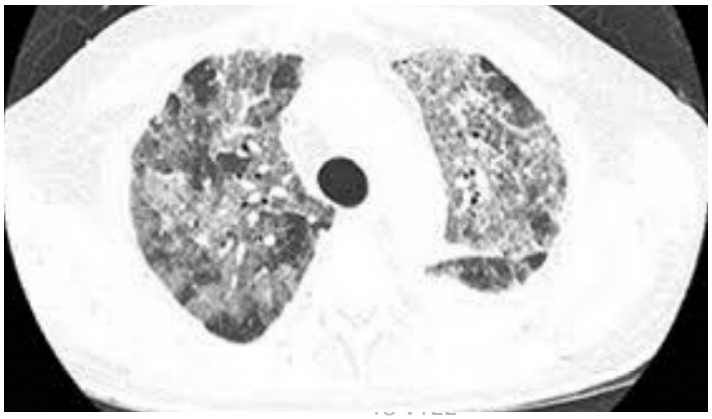

Vad är nästa steg?
a) Behandling med högdos kortison (2-4 mg/kg).
Om symptomatologi inte förbättras inom 48 timmar

ge infliximab (anti-TNF)
b) Högdos behandling med Trimethoprim-Sulfa
c) Behandling med breddspektrum antibiotika
d) Behandling med vancomycin
e) Behandling med infliximab

Fråga 6) Vilka av följande cytostatika fungerar genom att påverka mikrotubuli?
(Medicinsk cancerbehandling, Tumörbiologi)
a) Cisplatin eller carboplatin
b**) Taxaner och Vinka alkaloider**
c) Methotrexat
d) Cyklofosfamid

Egen kommentar: Cytostatika kallas allmänt för cellgifter och har till uppgift att hindra replikation av cancerceller. Det är en effektiv behandling men dålig precision, skadar alla högproliferade celler genom att direkt och indirekt introducera DNA-skador som leder till apoptos. Cancerceller drabbas i regel hårdare eftersom de delas i snabbare takt och har sämre förmåga till DNA-reparation.

Steg 1: skapar direkta skador i DNA som Alkylerare (t.ex Cyklofosfamid) eller platinumföreningar (t.ex Cisplatin) eller anti-metaboliter (t.ex Metotrexat, 5-FU)
Steg 2: Topoisomerashämmare förhindrar steget till replikation/transkription (t.ex Irinotekan, Etoposid)
Steg 3: Mitoshämmare förhindrar slutliga delningen av cellen (t.ex Vinkristin)

Extra: Aktiva cytotoxiska läkemedel som används kliniskt är antracykliner (doxorubicin och epirubicin), taxaner (paklitaxel och docetaxel), alkylerare (cyklofosfamid, platinaanaloger), antimetaboliter (fluorouracil, gemcitabin, metotrexat) och andra mikrotubulihämmare (vinorelbin och eribulin).

Fråga 7) Hur fungerar strålbehandling mot tumörceller?

a) Skadar cellmembran
b) Skadar cytoskeleton
c) Genom ökning av intracellulär calcium
d) Genom inducering av DNA skador (Double-strand breaks)
e) Cellcykel arrest i G0 fas

Egen kommentar: Strålning delas upp i joniserande och icke-joniserande sådan. Den joniserande strålningen kan ge direkta skador DNA- molekylen. Mer vanligt är dock att strålningen ger upphov till fria radikaler som leder reversibla eller irreversibla skador. Exempel är gammastrålning/röntgen och karaktäristiskt är hög energi,

kort våglängd och hög frekvens. Den icke-joniserade strålningen har lite energi, låg frekvens och lång våglängd.

Fråga 8) En forskare vill kolla om mutation i gen A påverkar patienter med pankreascancer. Han analyserar en retrospektiv kohort av patienter med spridd pankreascancer och han får följande Kaplan Meier överlevnadskurva:

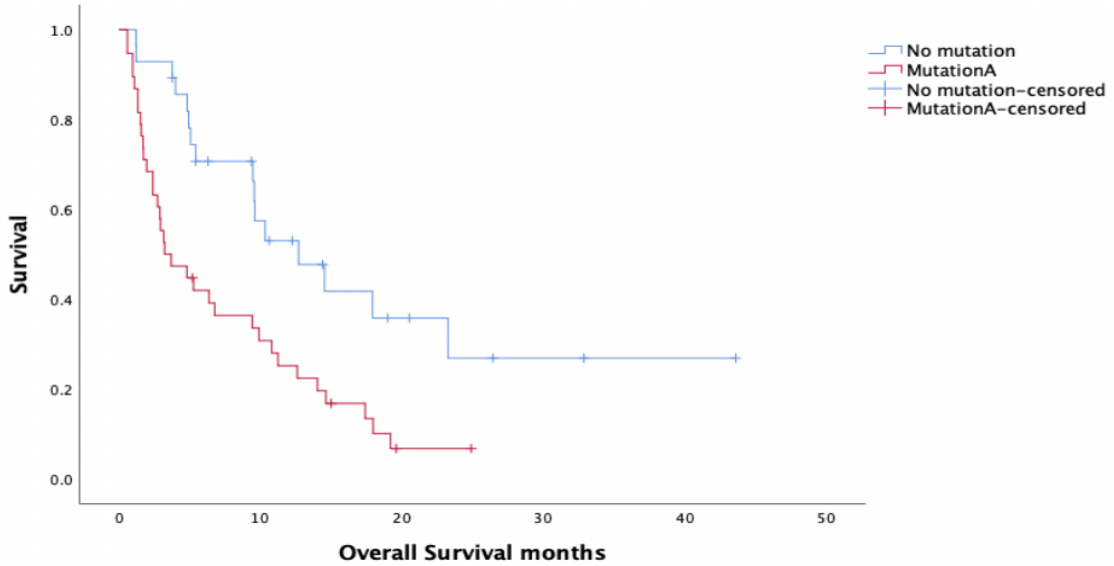

ancer?

c) Gene A mutation är en negativ prognostisk biomarkör för metastaserad pankreascancer

d) Gene A mutation är en positiv prognostisk biomarkör för metastaserad pankreascancer

Egen kommentar: En prognostisk faktor/markör kan mätas och förutsäger vid adjuvant *obehandlad* sjukdom prognosen, i första hand risken att avlida till följd av sjukdomen.
Behandlingsprediktiva faktorer är sådana som förutsäger effekt av en given terapi,
t ex östrogenreceptoruttryck i relation till endokrin behandling.

Fråga 9) Vilket av följande är en känd riskfaktor för ventrikelcancer?

a) Tuberkulos
b) Kronisk staphylocock hudinfektion
c) Helicobacter Pylori infektion
d) Gonorrhe
e) COVID-19

Fråga 10) En 35-årig kvinna med en stor tumör i lungan med multipla lung-, lever- och skelettmetastaser kommer till Lung Onkologiskt Centrums mottagning. Man har biopserat en levermetastas men det finns inget svar ännu. Pat har aldrig rökt och är tidigare frisk. Vilken är den lämpligaste handläggning?

a) Vi måste börja med ALK hämmare snarast möjligt med tanke på att pat är ung och icke rökare
b) Vi måste invänta molekyläranalysen och därefter börja med en målriktad behandling, under förutsättning att vi hittar någon mutation av kliniskt intresse
c) Vi måste börja med ALK + EGFR hämmare
d) Vi måste börja med strålbehandling mot skelettmetastaser oavsett om pat har smärta eller ej

---

Tentamen HT-19 16/12-19

Onkologi HT19 - Kortsvarsfrågor + Single best answer

Fråga 1) **Du arbetar som underläkare på bröstcentrum där du får träffa Elsa på mottagningen. Elsa, 67 år, har opererats för en 3,4 cm högproliferativ duktal bröstcancer, positiv för östrogen och progesteronreceptorer, negativ för Her2. Malignitetsgraden bedömdes vara Elston grad III. Hon har även genomgått en axillutrymning som visat lymfkörtelmetastasering. DT thorax/buk visar ingen ytterligare spridning. Hon erbjuds adjuvant strålbehandling men undrar vad det finns för biverkningar till detta. Nämn en akut, en subakut samt en sen biverkning till adjuvant strålbehandling mot bröstcancer?**
Svar: Akuta (dermatit, illamående, fatigue)
subakut (pneumonit)
sena (fibros, telangiektasier, lymfödem, hyperpigmentation, lungfibros, hjärtsjukdom, sekundar malignitet)

Fråga 2) **Vilket av följande faktorer stämmer avseende adjuvant behandling för Elsa?**

a) Adjuvant cytostatikabehandling bör erbjudas då tumören är >3cm
b) Adjuvant cytostatikabehandling bör erbjudas då Elsa är <70 år.
c) Adjuvant cytostatikabehandling bör erbjudas då Elsa har en duktal bröstcancer.
d) Adjuvant cytostatikabehandling bör erbjudas då Elsa har en lymfkörtelmetastasering.

Fråga 3) **Elsa erbjuds adjuvant cytostatika. För att inte må illa under cytostatikabehandlingen får hon ett antiemetikaschema att följa. Nämn tre läkemedel man skulle kunna ha med i ett sådant schema?**
Svar: Ondasetron, Kortison och Primperan

Fråga 4) **Slutligen rekommenderas Elsa adjuvant hormonell behandling. Vilket av följande påstående är sant för östrogenblockad med Tamoxifen?**

a) Premenopausala patienter får välja om de ska ha östrogenblockad eller aromatashämmare.
b) En ovanlig biverkan av Tamoxifen är endometriecancer.
c) Den vanligaste biverkan av Tamoxifen är illamående.

d) Tamoxifen kan endast användas vid kurativ behandling.
e) Adjuvant Tamoxifen måste alltid kombineras med GNRH analog.

Fråga 5) För att ha en välgrundad misstanke för cancer kan vi använda oss av så kallade larmsymtom. Bland dessa symtom finns så kallade stensymtom, ange tre (ej fler) exempel sådana?
Svar: Dysfagi, förstoppning, gallstas, frekventa miktionsträngningar,
försämrad stråle, heshet, v cava superior syndrom

Fråga 6) Iris 53 år diagnostiseras med en vä-sidig högt differentierad koloncancer, T3 N0 M0. Hon opereras med en vänstersidig hemikolektomi och PAD visar T3N0 (0 av 6 analyserade körtlar) M0 samt intravasal och perineural växt. Tumören var radikalt receserad (R0).

Vad blir din rekommendation om den fortsatta vården?
a) Adjuvant cytostatikabehandling pga otillräckligt analyserade lymfkörtlar
b) Adjuvant cytostatika pga högt differentierad cancer
c) Ingen adjuvant pga radikal resektion
d) Ingen adjuvant behandling pga avsaknad av evidens

Fråga 7) Du är underläkare på ASIH och går nattjouren. Din patient Johan 75 år, har en metastaserad esofaguscancer och avslutat behandling hos onkologen pga progress. Johan har blivit alltmer trött senaste veckan och du får nu rapport om att han inte längre äter eller dricker, han kan heller inte ta sina tabletter längre. Han har på sin lista:
T Omeprazol 20mg 1x1, T Amlodipin 10mg 1x1, T Alvedon 500mg 2x4, T Dolcontin 20mg 1x2, Oral lösn Movicol 1x1, Inf Ringer 1000ml vb, T Primperan 10mg vb, T Morfin 10mg vb, T Imovane 5mg vb.

Justera Johans läkemedelslista. Vilka läkemedel har du kvar?
Vilka läkemedel lägger du till?
Svar: Eftersom patienten inte äter eller dricker så är det därför rimligt att ta bort all medicin som ska administreras per os i tablettform. Ersätt smärtlindring och benzo med morfin i.v, Midazolam i.v Haldol i.v och Furix i.v

---

Tentamen VT-19 3/6-2019

Onkologi - Single Best answer
Fråga 1) Lärandemål: "Cancerrelaterad smärta"
Svar: När började smärtan?
Vilken lokalisation av smärtan?

Vilket tidsförlopp/duration?
Vilken karaktär - smärtande/brännande/molande?
Vilken intensitet - VAS-skala?
Vilka faktorer som förbättrar/förvärrar?

Fråga 2) Strålbehandlingsbiverkningar brukar indelas i akuta, subakuta samt sena.
Nämn ett exempel på varje sort?

Svar: Akuta – Stråldermatit, håravfall, trötthet,
Subakut – Strålpneumonit,
Sena – Myelopati, fibros, striktur, malignitet, atrofi

Egen kommentar: Dessa strålbiverkningar uppkommer i strålat område, akuta (1-3 månader), Subakuta och sena biverkningar (efter 6 månader)

Fråga 3) Ulla är en patient med bröstcancer som opererats och är nu aktuell för adjuvant cytostatikabehandling. Du ska träffa henne för att diskutera kring behandlingens upplägg, verkan och biverkan.
Ulla har en tablettbehandlad hypertoni, står på Waran på grund av förmaksflimmer och har även tidigare anamnes med ulcusproblematik. Med hänsyn till patientens komorbiditet, nuvarande medicinering och den förestående kemoterapin, kan du förutse eventuella tillstånd eller problem som kan uppstå?
Hur tänker du kring handläggning av dessa eventuella problem?
Svar: De akuta biverkningarna som kan uppstå kommer oftast inom de första dygn-dagar. Då gäller det att ha såväl förebyggande och behandlande åtgärder.
- Trötthet/Fatigue: anpassad livsstil och motion
- Allergisk reaktion: förebygga och behandla med kortison och antihistamin
- Illamående/kräkningar: antiemetika t.ex primperan (D-antagonist) + Ondasetron (5-HT3)
- GI-besvär/Diareé: Stoppade läkemedel + rehydrering

Egen kommentar: Kemoterapi kan leda till **anemi.** I det fallet måste man vara uppmärksam ifall patienten ligger lågt i blodtryck även utan mediciner. Det kan bli problem om en anemisk patient med hypotoni tar sina mediciner som vanligt (mer yrsel, allvarlig hypotoni, generellt nedsatt AT).

Kemoterapi kan leda till **trombocytopeni.** I kombination med **Waran kan allvarlig blödning** förekomma.
Byte till LMWH (t.ex. Fragmin) samt konsulterar hematolog/koagulationsläkare.
I samband med cytostatikabehandling får patienterna hög dos kortison mot **illamående.**
Ulla har tidigare haft **ulcus**, varför studenterna måste visa att de tar hänsyn till detta och sätter in henne på PP-hämmare, t.ex. omeprazol.

Fråga 5) Vilket schema skulle mest sannolikt följas vid kurativt syftande strålbehandling?

a) 2 Gy x 35 fraktioner, behandlingslängd 35 dagar
b) 3 Gy x 10 fraktioner, behandlingslängd 10 dagar
c) 4 Gy x 5 fraktioner, behandlingslängd 5 dagar
d) 8 Gy x 1 fraktion, behandlingslängd 1 dag

Egen kommentar: Absorberad dos: Enheten är **Gray** (Gy) Anger den energi som strålningen avsätter per kilogram kroppsvävnad. 1 Gy = 1 joule/kg.

Fraktioneringsmönster vid **kurativ** intention: Ex **2 Gy x 3 = ca 7 veckor**
- Hög slutdos, låga doser per fraktion: Acceptabelt med akuta biverkningar men undvik sena/kroniska biverkningar



Fraktioneringsmönster vid **palliativ** intention: Ex **4 Gy x 5**
- Låg slutdos, Höga doser per fraktion: Undvik akuta biverkningar, ej samma hänsyn till sena/kroniska biverkningar

Fråga 6) Vilka behandlingar kan ingå i den kurativa behandlingen för prostatacancer?
a) Antiandrogen, kirurgi, strålbehandling
b) Antiandrogen, cytostatika, strålbehandling
c) Antiandrogen, cytostatika, kirurgi
d) Antiandrogen, kirurgi, målriktad behandling mot EGFR
Fråga 7) Vilket behandlingsschema verkar rimligare för en patient med en stadium III koloncancer?

a) Cytostatika + Kirurgi
b) Kirurgi + Cytostatika
c) Kirurgi + Strålbehandling med samtidig cytostatikabehandling
d) Strålbehandling + Kirurgi

Tentamen HT-18 17/12-2018

Onkologi HT18 - Kortsvarsfrågor

Fråga 1) På onkologkliniken träffar du en 60-årig kvinna som är aktuell för adjuvant cytostatikabehandling och strålbehandling.
a) Hur förklarar du syftet med cytostatikabehandling och strålbehandling som ges adjuvant?
Svar: Syftet med adjuvant cytostatikabehandling är att eradikera eventuella mikrometastaser och på så sätt minska risken för systemiskt återfall. Adjuvant strålbehandling syftar till att minska risken för lokalt återfall.

Du har förskrivit läkemedel inför start av cytostatikabehandling. Det gäller metoklopramid, betamethason, ondansetron, laxerande (oral lösning) samt filgastrim (Granulocyte Colony Stimulating) Hon vill veta varför hon behöver så många olika mediciner.
b) Vad blir ditt svar?
Svar: Metoklopramid, betametason och ondansetron är antiemetika som man ger i förebyggande syfte mot cytostatika-inducerat illamående.

Eftersom ondansetron kan orsaka förstoppning, brukar vi samtidigt förskriva laxerande läkemedel. Filgastrim är en tillväxtfaktor som stimulerar utmognaden av vita blodkroppar (och därmed neutrofila) i ett försök att förebygga neutropeni (och i förlängningen neutropen feber).

Fråga 2) Nästa patient är en 70-årig man som ska behandlas onkologiskt i kurativt syfte för sin prostatacancer. Behandlingen kommer bestå av kombinationsstrålbehandling samt hormonell behandling. a) Vad menas med ”kombinationsstrålbehandling”?
Svar: Kombination av brachyterap (lokalt vid prostata)i samt extern strålbehandling.

b) Vilka är de viktigaste beståndsdelarna i hans hormonella behandling och hur skiljer de sig beträffande verkningsmekanismen?
Svar: GnRH analog (initial aktivering, så småningom hämning, av hypofys-gonad axis och minskad testosteronproduktion och antiandrogen (fungerar genom att blockera androgenreceptorerna)

Fråga 3) Sista patienten är en man 72 år med metastaserat malignt melanom spritt till skelett, lungor, lever och mjukdelar i höger fossa supraclavicularis. Nuvarande smärtlindring består av:
Dolcontin (långverkande) 90mg 1x2, Oxynorm (kortverkande) 10mg vid behov, Alvedon 1g 1x2.

Sedan ett par dagar tillbaka klagar han på tilltagande smärta längst med i höger axel med utstrålning längst med hö arm. Morfin v.b verkar inte hjälpa så mycket och han behöver ta flera extra tabletter varje dag. Han tycker smärtan känns nu mer brännande och ibland upplevs armen vara bortdomnad.

Hur vill du justera hans medicinering med hänsyn till nuvarande symtombild?
Svar: Höja Alvedon till 1g 1x4 (fulldos)
Höja Morfin vid behov till 30mg (dygnsdos 180mg/6=30mg)
Vid misstanke om neuropatisk smärta, tillägg av Gabapentin.

Onkologi HT18 - Multiple Choice Questions

Fråga 2) Vad skulle ingå som vid behovs medicinering i läkemedelslistan på en patient som befinner sig i livets slutskede?

a) Morfin sc, Betamethason iv, Ipratropium inhalation, Midazolam sc, Diazepam po
b) Morfin sc, Loperamid po, Glykopyrronium sc, Midazolam sc, Diazepam iv
c) Morfin sc, Loperamid po, Metoklopramid iv, Glykopyrronium sc, Propofol iv
d) Morfin sc, Metoklopramid iv, Glykopyrronium sc, Furosemid iv, Midazolam sc
e) Morfin sc, Metoklopramid po, Oxazepam po, Furosemid iv, Diazepam iv

Fråga 4) **Vilken av de följande kombinationerna skulle du i första hand använda för att behandla en patient med malign hyperkalcemi?**
a) Bisfosfonater plus denosumab
b) Bisfosfonater plus kalcitonin
c) Isoton natriumkloridlösning plus bisfosfonater
d) Isoton natriumkloridlösning plus denosumab
e) Kalcitonin plus denosumab

Fråga 31) **Vilket påstående beskriver strålbehandlingens verkningsmekanism?**

a) Joniserande strålning som kan ge direkta DNA-skador eller upphov till fria radikaler som skadar DNA-molekylen
b) Joniserande strålning som orsakar irreversibla skador i mitokondrier och på så sätt beröva cellerna en viktig energikälla
c) Joniserande strålning som ökar den intracellulära temperaturen vilket i sin tur leder till apoptos
d) Joniserande strålning som skadar cellmembranet och leder till dödliga elektrolytrubbningar
e) Joniserade strålning som endast förstör kärnmembranet och på så sätt initierar apoptos

---

Tentamen HT-20 14/12-2020

Onkologi HT20 - Kortsvarsfrågor

Fråga 2) **En 57 årig kvinna har diagnostiserats med en koloncancer på högerkolon. Hon är sedan tidigare frisk och har ingen pågående medicinering. Vid postoperativ MDK konstaterades att det var en 3 cm stort adenocarcinom i kolon ascendens och med 21 lymfkörtlar där 4st innehöll cancerceller. Inga fjärrmetastaser syntes på röntgen. Stadieindelning T3N2M0. Konferensen beslutar att hon ska erbjudas adjuvant cytostatikabehandling för att minska risken för återfall.**
a) Vad finns det för risk med adjuvant cytostatikabehandling?
Svar: Överbehandling, en del pat får ej recidiv trots ingen adjuvant behandling. Utsätts för biverkningar.

b) Vilka biverkningar behöver du informera en patient som ska få adjuvant cytostatikabehandling om? Nämn tre allmänna cytostatikabiverkningar och hur de kan förebyggas/åtgärdas.?
Svar: Trötthet/fatigue: anpassad livsstil, motion)

Mukosit: lokal anestetika, allopyrinol
illamående/kräkningar (antiemetika)
allergisk reaktion (förbehandling), benmärgssupression (G-CSF), diarré (loperamid, rehydrering)

Fråga 3) Nämn fyra kliniska fynd som i patientens status som kan tala för att patienten är döende?
Svar: Förändrat andningsmönster/cheyne stokes andning, rosslingar, perifer kyla/marmorering, perioral blekhet, vit nästipp, anuri.

Tentamen VT-17 15/5 - 2017

Onkologi VT17 - Kortsvarsfrågor

Fråga 1) När du deltar på bröstcentrums multidisciplinära konferens diskuteras följande fall:
En 68-årig kvinna, rökare, i anamnesen hjärtinfarkt för fem år sedan som sökt pga. en resistens vänster bröst där utredning visar bröstcancer. Hon har genomgått operation med sektorresektion samt sentinel node och kompletterande axillutrymning.

I PAD ses en radikalt avlägsnad duktal cancer, Elston grad III, som mäter 21 mm. Tumören är ER- och PR-negativ, HER2-amplifierad enligt FISH-analys, med en proliferation på 56%. I en av två sentinel nodes ses metastas, kompletterande axillutrymning visar metastas i två av sju undersökta lymfkörtlar.

a) Vilken onkologisk efterbehandling vill du föreslå patienten?
Svar: Cytostatikabeh pga. grad III-tumör samt spridning till lymfkörtlar; överlevnadsvinst.
Herceptin/trastuzumab pga HER2-positiv tumör; överlevnadsvinst.
Strålbehandling mot kvarvarande bröst samt lymfkörtelstationer; minskad risk för lokalrecidiv samt överlevnadsvinst.

b) Finns det något i patientens anamnes som kan påverka hennes möjlighet att genomföra den föreslagna efterbehandlingen? I så fall vad och varför?
Svar: Ja, hon är rökare – ökad risk för lungbiverkningar och hjärttoxicitet av strålbehandling. Tidigare hjärtinfarkt och sannolik arteroskleros – risk för hjärttoxicitet av cytostatika samt Herceptin.

Fråga 2) Vilka behandlingar för prostatacancer finns att tillgå i kurativt resp palliativt syfte?
Kurativt syfte - Kirurgi, strålbehandling (extern +/- brachy), hormonell
Palliativt syfte - Cytostatika, hormonell, strålbehandling (extern)

Allmän Radiologi:

Tentamen VT-21

Radiologi - Kortsvarsfrågor. Lärandemål bilddiagnostisk utredning vid smärta i led/extremitet

Fråga 1) **Vilken bilddiagnostisk undersökning är lämplig för att visa utgjutning i?**
a) Höftleden
Svar: UL
b) Armbågsleden
Svar: Vanlig slätröntgen

Fråga 2) **Vad visar följande bildundersökning till höger?**
Svar: Främre axelledsluxation

Fråga 3) **Vid datortomografi kan man mäta attenuering i Hounsfield units (HU) Koppla ihop rätt fynd med rätt bild?**

a) Ascites
b) blödning
c) Fri Gas

Egen kommentar: Hounsfield (HU) mäter som sagt densiteten, luft beräknas ligga på -1000 HU Fettvävnad -100 HU och vatten är 0 HU. Benvävnad varierar på densitet mellan 800-1200 HU. Blod ligger på ca 30-40 HU och transudat/exsudat något lägre på 1-20 HU.

Bild 1) 12 HU Svar: a)Ascites

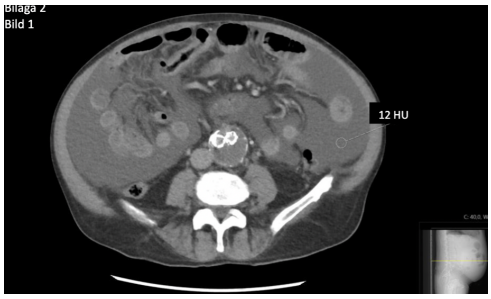

Bild 2) -1000 HU Svar: c) Fri Gas

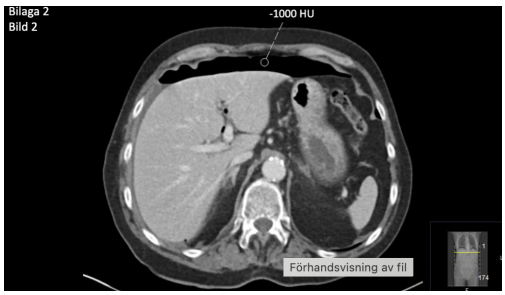

Bild 3) 48 HU Svar: b) Blödning

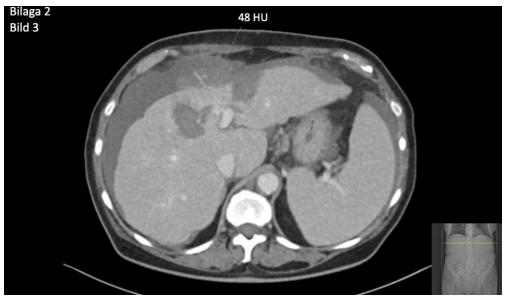

Fråga 4) **En 23-årig man söker på vårdcentralen då han sedan ca 2 veckor tillnaka känt en knöl i höger testikel. Vad blir nästa steg i den bilddiagnostiska utredningen?**
Svar: Ultraljud (skrotum)

Radiologi - Single best answer

Fråga 5) **Som Radiolog föredrar man generell DT-undersökningar med iv kontrast. Men vid vilken frågeställning är det fördelaktigt att göra undersökningen <u>utan</u> kontrast?**

a) Appendicit
b) Gallsten
c) Ileus
d) Levermetastaser
e) Njursten

Fråga 5) **I ett röntgensvar så står det följande "Lätt vida tarmslyngor där ett centralt avsnitt i buken är väggförtjockat och innehåller intramural gas. Det finns även gas i portagrenar.**
Vilken är den mest sannolika diagnosen?

a) Ileus
b) Kolit
c) Perforerad divertikulit
d) Perforerat ulcus
e) Tarmischemi

Tentamen HT-21

Fråga 1) Lärandemål: Radiologi Urologi

Du jobbar på akuten och en 35-årig tidigare frisk man inkommer med kraftig intervallartad smärta över ryggen, proverna visar förhöjt krea 130 µmol/L, CRP <5 mg/L samt +3 röda på urinstickan.
Du misstänker att patienten har drabbats av ett njurstensanfall och administrerar adekvat smärtlindring.

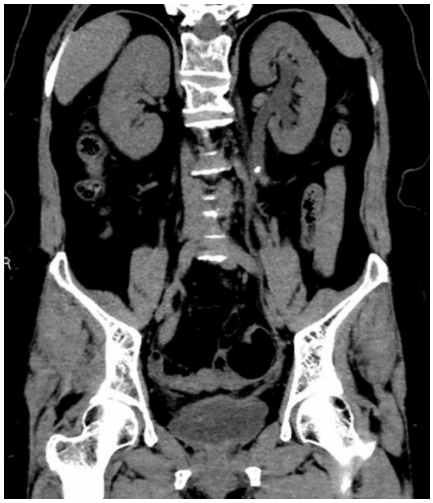

a) Då patientens smärta ej går över på adekvat behandling så vill du utföra en DT-undersökning, bör denna göras med kontrast?
Svar: Nej, det finns risk för njurpåverkan.

b) Beskriv det huvudsakliga fyndet på bilden till höger?
Ange även om du ser något associerat fynd?

Svar: På vänster uretär så finner vi ett konkrement som täpper igen, vänster njure är förstorad (Hydronefros) till följd av detta.

Fråga 2) Lärandemål: Radiologi - Ortopedi

En 86-årig kvinna kommer in till ortopedakuten, hon har ont i höften och kan inte belasta benet. Hon beskriver att det "knakade till" i ena höften då hon satte sig ned. Benet är utåtroterat och lätt förkortat.

Du beställer en slätröntgen av höft och bäcken. Bild ses till vänster
a) Ange vad radiologen skriver i sitt utlåtande inklusive sida.
Svar: Vi ser en fraktur av höger femur strax under trochanter
"Subtrochantär femurfraktur hö"

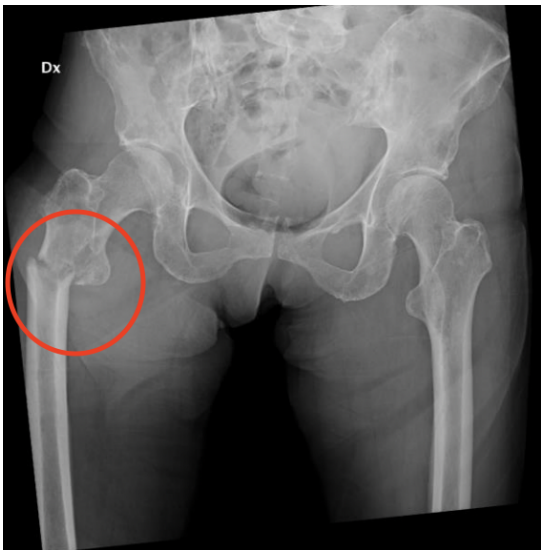

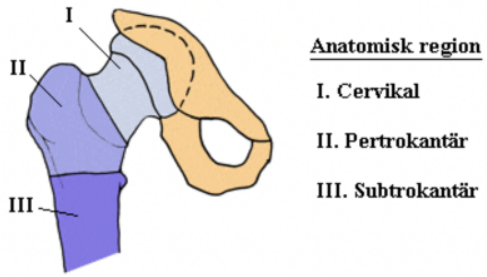

b) Vad är denna lågenergifraktur ett exempel på för typ av fraktur?
Svar: Det är en patologisk fraktur pga osteoporos.

Fråga 3) Lärandemål: Radiologi - Buk
En tidigare frisk, medicinfri, 42-årig kvinna med BMI 30 inkommer till kirurgakuten med smärta i buken. Främst i höger sida, övre kvadrant. Patienten har tidigare haft smärtproblem i samma område i samband med matintag men smärtan har det senaste dygnet blivit ihållande och patienten är subfebril.

Du funderar över om du ska göra en DT buk med intravenös kontrast eller ett ultraljud för att utreda en eventuell kolecystit, nämn en fördel och en nackdel med respektive modalitet i detta fall?
Svar:
Datortomografi - nackdelar är att det utsätter patienten för strålning, och kan inte se eventuell gallsten. Positivt är att det är oberoende av fetma och ej användarberoende, man får även bra översikt

Ultraljud - nackdelar är att det är tidskrävande och användarberoende, även svårt vid kraftig fetma, riktad undersökning kan "missa" annat problem Fördelar är att smärta vid tryck över gallblåsan = tydlig korrelation, man ser eventuella gallstenar och patienten utsätts inte för strålning.

Fråga 4) Lärandemål: Radiologi - Buk
Nämn tre av de fyra lokalerna där du tittar efter fri vätska i buken vid FAST-ultraljud i samband med trauma?
Svar: Akronymen står för "*Focused Assessment with Sonography for Trauma*" och är utvecklat för att bedöma förekomst av blödning. De fyra standardiserade positionerna är:

- Mot epigastriet: riktat snett upp mot hjärtat (bedömning av hjärtsäck)
- Mot övre höger kvadrant (blodansamling kring lever/hö njure)
- Mot övre vänster kvadrat (blodansamling kring mjälte/vä njure)
- Mot fossa douglasi (buken ovanför bäcken) för att bedöma blödning där

Fråga 5) Lärandemål: Radiologi - Trauma
Du tar emot ett larm med en patient som vid ett övergångsställe har blivit påkörd av en bil i ca 50km/h. Patienten är stabil men har ont på flera lokaler och du vill göra en DT multitrauma för att se vilka skador patienten har. En multitrauma- DT-undersökning görs i regel med kontrast i venfas (och ibland även i artärfas) Varför är venfasen viktig? Vilket av följande alternativ är mest korrekt?

a) För att lättare kunna påvisa en fraktur
b) För att lättare kunna påvisa en uretärskada

c) För att lättare kunna påvisa fri vätska/gas
d) För att lättare kunna påvisa parenkymskada

Egen kommentar: Bilden nedan visar en DT-undersökning av buken i tre olika faser. En DT-buk utan i.v kontrast är en väldigt begränsad undersökning. Viktigt för patienter med njurpåverkan och svar som vi kan få är eventuell förekomst av fri gas/vätska eller ileus.

Det är radiologen som bestämmer själva protokollet för undersökning, detta baserat på frågeställning och information given av remissen. Därför viktigt med relevant information av frågeställaren.
Det vanligaste undersökningsprotokollet vid akut DT-buk är med iv kontrast i venfas.

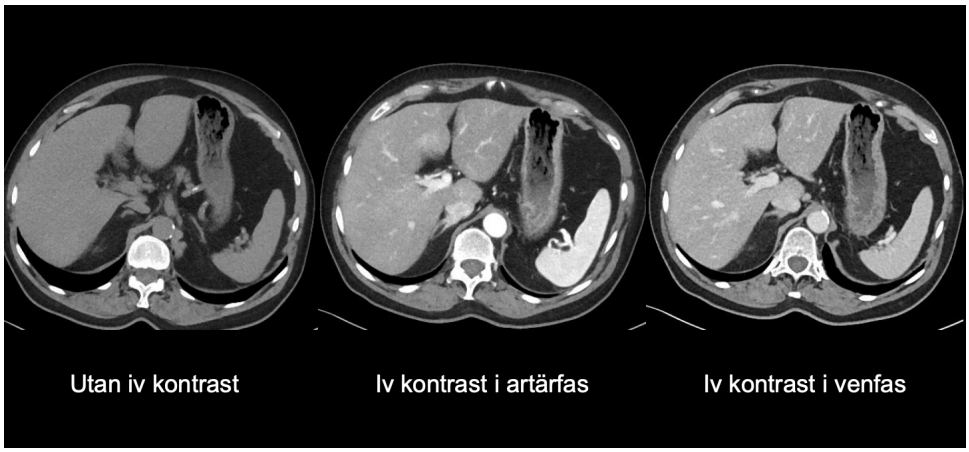

Rest -Tentamen HT-21 11/3-22

Radiologi 12p
Fråga 1) Namnge följande strukturer :

a) Svar: Pankreas
b) Svar: Mjälte
c) Svar: Aorta

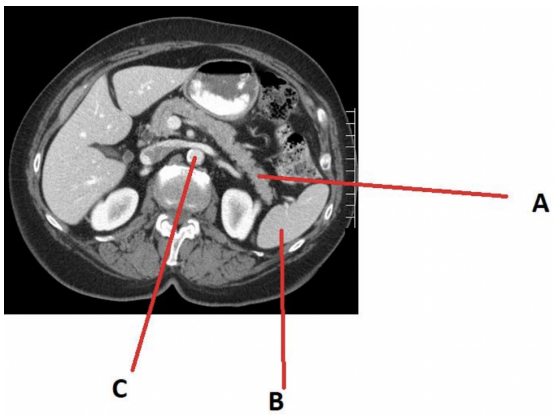

Fråga 2) Du arbetar som läkare på akutmottagningen och in kommer en 56-årig man med feber, frossa, illamående och kräkning samt smärta i höger flank. I bakgrunden hypertoni och kraftig övervikt. I övrigt frisk. Ej tidigare opererad. I status: AT: kallsvettig, blek. BT: 90/50, temp 38,6, mjuk i buken, dunköm höger flank. Lab: crp 201, krea 98.

a). Vilken undersökning vill du göra?
Svar: DT buk med i.v kontrast

b) Nämn tre patologiska fynd som RTG visar?
Svar: ex hydronefros, perirenal retning/fettretning, fri vätska, nedsatt kontrastladdning i njurparenkym, svullen/förstorad njure.

c) Med tanke på klinik och radiologi, vad är din diagnos?
Svar: Avstängd pyelit.

d) Vilka är dina tre viktigaste åtgärder?
Svar: antibiotika, nefrostomi-remiss, iv vätska

Fråga 3) Du är på ortopedmottagningen när en 56-årig kvinna söker pga smärta i höger handled. Hon har tidigare under dagen halkat på isen och tagit emot sig med utsträckt höger hand. I status svullen radialt vid handleden. Palpöm i fossa tabatière och vid axial kompression av tummen.

a) Vad ser du på röntgenbilden?
Svar: Fraktur på Os. Scaphoideum

b) Hur hade du handlagt fallet om slätröntgen varit utan patologiska fynd?
Svar: Gipsa, röntga om efter 1-2v eller beställ DT/MR.

Fråga 4) Nämn det tillstånd som kan beskrivas i ett rönt

a) Vidgade tarmar med gas-vätskenivåer
Svar: Ileus

b) Kontrastextravasering i artärfas
Svar: Arteriell blödning

Egen kommentar: Parenkymskador syns bäst i venfas: kontusion, laceration, ruptur

Kontrastextravasering = pågående blödning (kan kräva embolisering), fri vätska (blod) och fri gas (tänk tarmskada)

Radiologi HT21 Rest - Single best answer

Fråga 4) Vid stort trauma är det vanligt att patienten genomgår en DT där thorax och buk undersöks med i.v kontrastmedel. Vad är det främsta skälet till användning av intravenös kontrastmedel i detta sammanhang?

a) För att påvisa fri vätska och fri gas
b) För att påvisa pneumothorax och lungkontusion
c) För att påvisa skador i bukens parenkymatösa organ och visualisera kärlskador
d) För att påvisa skador i kotpelare och ryggmärg

Tentamen VT-22 6/6-22

Radiologi VT22 - Single best answer

Fråga 1) Du arbetar på akutmottagningen. En 71-årig man inkommer i ambulans efter fall utomhus i ishalka. Kraftiga smärtor höger höft, kan inte stödja alls på höger ben. Röntgen bäcken & höger höft är genomfört. Du tittar på bilderna och gör sedan vad?

a) Lägger in patienten och skickar remiss för MR kontorstid för att utesluta inkilad collumfraktur
b) Operationsanmäler patienten pga femurfraktur
c) Skickar hem patienten eftersom det inte finns någon skelettskada.
d) Skriver remiss för DT bäcken pga misstänkt acetabulumfraktur som behöver kartläggning inför eventuell operation
e) Väntar på röntgensvaret då jag inte ser någon fraktur

Fråga 2) Du rondar på en kirurrgavdelning. Din nästa patient har lagts in via akutmottagningen under gårdagskvällen pga tyst ikterus sedan 2 veckor. Ultraljud är genomfört och svaret lyder:
”Kraftig intrahepatisk gallvägsvidgning. Ductus choledochus vidgad upp till 17 mm i diameter ned till i nivå med caput pancreatis där det ses en c:a 2 cm stor svåravgränsad mjukdelsökning. Pancreastumör? Inga choldeochuskonkrement. Oretad gallblåsa utan konkrement. Rättvänt portaflöde.”

Vilken röntgenundersökning beställer du nu?
a) DT buk med intravenös kontrast i venfas
b) DT lever-pankreas-buk i 4 faser
c) DT thorax-lever-pankreas-buk i 4 faser

d) Ingen ytterligare röntgenundersökning
e) MRCP

Fråga 3) **Du arbetar som röntgenläkare och får följande remiss: ”Fri gas? Fri vätska? Parenkymskada? Uretärskada? Skelettska? 25-årig man som voltat med motorcross tidigare under dagen. Först gått hem men söker nu pga mer ont till vänster i buken. I status noteras palpömhet under vänster arcus och makroskopisk hematuri. Tacksam undersökning, ni väljer modalitet”**
Vilken undersökning ordinerar du för att besvara samtliga frågeställningar ovan?

a) DT buk med intravenös kontrast i venfas
b) DT buk med intravenös kontrast i venfas samt utsöndringsfas
c) DT buk utan kontrast
d) Returnerar remissen, patienten ska direkt till operation
e) Ultraljud buk

Fråga 4) Du arbetar som röntgenläkare. En 48-årig patient har sökt akutmottagningen efter fall på utsträckt handled och denna bild har tagits.

~~**Hur många ben är brutna?**~~

~~a) 0~~ ~~**c) 2**~~ ~~d) 3~~
~~b) 1~~ ~~e) 4~~

Fråga 5) **Du arbetar som röntgenläkare och granskar följande bild. Remisstexten lyder: ”Tilltagande smärta höger knä sedan 3 år. Nu mer ont efter mindre trauma för 3 v sedan.”**
Vilken diagnos ”?
a) Chondrocalcinos
b) Fibulafraktur
c) Lateral gonartros
d) Normalfynd
e) Patellaluxation

Fråga 6) Lärandemål: Indikation av relevanta diagnostiska metoder vid akut insjuknande hos rAAA
Du arbetar som akutläkare. En 70-årig patient med känt bukaortaaneurysm söker för akut debuterande smärta centralt i buken för några timmar sedan. Patienten är blek och kallsvettig.
Du palperar en pulserande resistens i övre delen av buken. Kreatinin har stigit från 76 till 103 sedan förra provtagningen för en månad sedan. Du misstänker aortaruptur.
UL- FAST på akutrummet kan dock inte påvisa någon stor mängd fri vätska.

Du vill utesluta akut aortalesion med en annan bilddiagnostisk undersökning.
Vilken väljer du?
a) DT buk med intravenös kontrast i venfas, då ser man det mesta
b) DT buk utan kontrast, det är skonsamt med tanke på stigande kreatinin och risk för njursvikt
c) DT thorax-buk utan och med intravenös kontrast i artärfas, det har bäst sensitivitet för aorta
d) Kontrastförstärkt ultraljud på akutrummet
e) Konventionell angiografi, då finns möjlighet till behandling direkt.

Egen kommentar: Vid ruptur (rAAA) kan aneurysmet rupturera intraperitonealt (vilket oftast leder till döden inom några få minuter) eller retroperitonealt (vilket gör att blödningen tillfälligt avstannar när det retroperitoneala spatiet är utfyllt). De flesta patienter som kommer till sjukhus med rupturerat AAA har alltså en retroperitoneal ruptur.

Fråga 7) **Du är jourhavande röntgenläkare och får remissen nedan. Önskad undersökning: DT buk med kontrast Frågeställning: Divertikulit? Hydronefros? Njursten?**

Anamnes: 61-årig man med tidigare divertikulit, i övrigt frisk. Söker pga vänstersidiga ländryggsmärtor med utstrålning till ljumsken. Kräkts upprepade ggr. Kan inte vara stilla. Status: Febril. Smärtpåverkad och tagen. Palpöm vänster fossa. Viss dunkömhet över vänster njurloge. Delvis smärtlindrad av Toradol. Tacksam DT-buk med iv kontrast.

Vilken/vilka för radiologen väsentliga uppgifter saknas?
a) CRP, längd och vikt
b) CRP och remittentens telefonnummer
c) Kreatinin och CRP
d) Kreatinin, längd, vikt och remittentens telefonnummer
e) Remissen är komplett, ingen relevant information saknas

Fråga 8) **57-årig kvinna som inkommer med lågt sittande buksmärtor. Subfebril och CRP 62.**
Två snitt från DT buk visas nedan. Diagnos? (1p)

a) Divertikulit
b) Fri vätska
c) Hydronefros vänster
d) Ileus

Tentamen HT-19 16/12-19

Radiologi HT19 - Single Best answer

Fråga 1) Behövs i.v. kontrastmedel vid DT-undersökning för att utesluta följande tillstånd? Svara med bokstav och ja eller nej

a) Fri gas? NEJ
b) Ileus? NEJ
c) Levermetastaser? JA
d) Fri vätska? NEJ
e) Aortadissektion? JA

Fråga 2) Namnge de markerade strukturerna i bilden nedan.
A, B och C.

a) Svar: Gallablåsa

b) Svar: V.Cava

c) Svar: Aorta

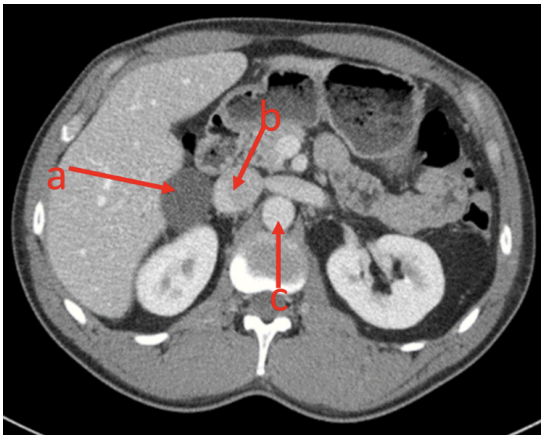

Fråga 3) Är följande undersökning utförd med eller utan kontrastmedel?

Svar: Utan kontrast

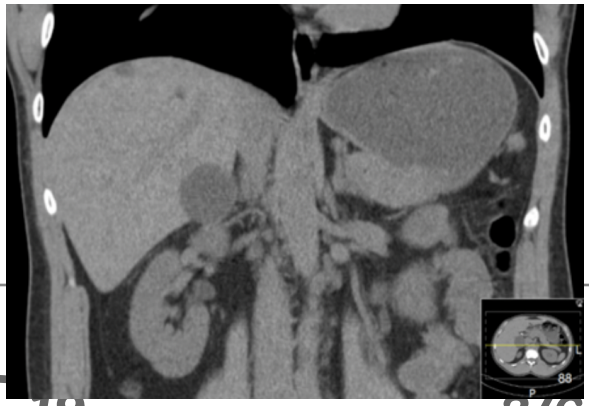

Tentamen VT-19 3/6-2019

Radiologi VT19 - Kortsvarsfrågor + Single Best answer

Fråga 1) Du har en patient på akuten med smärta i övre delen av buken och tydligt status under höger arcus. I lab ses CRP 77, bilirubin 62.

a)Vilken är den mest sannolika diagnosen och vad beställer du för undersökning?
Svar: Cholecystit och jag beställer ultraljud buk (gallsten ger inga poäng)

b) Nämn två bildfynd som är typiska för denna diagnos?
Svar: Förtjockad gallblåsevägg, konkrement/sludge, vida gallvägar, ödem kring gallblåsan.

Fråga 3) Vad är detta för anatomisk struktur?

a) Aorta
b) Vena cava inferior
c) Vena hepatica
d) Vena portae

Fråga 2) Du är röntgenjour och granskar DT multitrauma-undersökningen som visar mjältruptur och högersidig njurruptur samt rikliga mängder fri vätska i lilla bäckenet. Vad är mest korrekt avseende vad färskt blod respektive urin mäter i HU (Hounsfieldunits)?

a) Blod 30-45 HU respektive urin 0 -(-10) HU
b) Blod 75-90 HU respektive urin 0-10 HU
c) Blod 30-45 HU respektive urin 0-10 HU
d) Blod 75-90 HU respektive urin 0 -(-10) HU

Egen kommentar: Hounsfield (HU) mäter densiteten, luft beräknas ligga på -1000 HU
Fettvävnad -100 HU och vatten är 0 HU. Benvävnad varierar på densitet mellan 800-1200 HU.
Blod ligger på ca 30-40 HU och transudat/exsudat något lägre på 1-20 HU.

Radiologi HT18 - Single best answer

Fråga 11) Vilka faser ingår i en DT-undersökning riktad mot cancer i övre urinvägarna?
a) En artärfas
b) En fas med kontrast i venfas (samma som parenkymfas)
c) En fas utan kontrast
d) En fas utan kontrast, en artärfas, en venfas (parenkymfas) och en utsöndringsfas
e) En fas utan kontrast och en utsöndringsfas

Tentamen HT-20 14/12-2020

Radiologi HT20 - Kortsvarsfrågor

Fråga 2) Man född -57 inkommer med intervallartad intensiv smärta i höger flank. S-kreatinin 270 µmol/l men övriga prover är inte avvikande och patienten är cirkulatoriskt stabil.
Vilken undersökning remitterar du för?
Svar: DT buk utan intravenöst kontrastmedel (ivk). Misstanke om urinvägskonkrement, vilket inte kräver ivk, och patient har dessutom förhöjt kreatinin.

Fråga 3) Beskriv kortfattat de viktigaste röntgenfynden vid artros?
Svar: Ff a sänkt ledspalt, subchondral skleros, subchondrala cystor, pålagringar/osteofyter

b) Nämn ett fynd som kan särskilja artrit från artros?
Svar: Ff a usurer, urkalkning, destruktion, felställningar.

Rättsmedicin:

Tentamen VT-21

Fråga 1) En medvetandesänkt patient har ett sår med tämligen raka sårkanter. Nämn två karaktärer som kan tala för att det är ett slitsår och inte ett skär/sticksår?
Svar: Ett slitsår har blodindränkta sårväggar och vävnadsbryggor på djupet. Ofta kan man se avskrapning av överhuden på ytan intill sårkanterna.

Fråga 2) Från Klin/Kem får du svar på s-Etanol (C2H5OH) på 33 mmol/L. Hur mycket är detta i promille?

a) 0.5 promille
b) 1.0 promille
c) 1.5 promille
d) 2.0 promille
e) 2.5 promille

Egen kommentar: En tumregel för promillehalt i blodet är 1 promille = 28 mmol/L.

Fråga 3) En man är misstänkt för våldtäktsförsök på sin kvinnliga partner. Han uppvisar ett kraftigt bitmärke på höger överarm. Vad gör du för att ta reda på om bettet avsatts av han själv eller kvinnan?
Svar: Kontrollerar först och främst bitmärkets placering och orientering (är det fysiskt möjligt att själv åsamka bitmärke där?) Tar prov med fuktig och steril tops för DNA-profilering.

Tentamen HT-21

Rättsmedicin - flervalsfrågor

Fråga 1) Vid en fullständig hängning ser man i typiska fall:

a) en horisontell snörfåra
b) mycket petekier i conjunctivae
c) brott på tungben eller struphuvud
d) massivt lungödem
e) ljusröda likfläckar

Fråga 2) En medvetslös man har epiduralhematom, hur bedömer du uppkomstsättet?
a) Trauma mot pannan
b) Trauma mot tinningen
c) Koagulationsrubbning
d) Aneurysm i hjärnartär
e) inget av ovanstående

Fråga 3) Vad är FEL beträffande skallfrakturer?

a) En linjär skallfraktur börjar på platsen för traumat och fortsätter i traumats riktning
b) Vid trauma mot bakhuvudet kan sprickor uppstå i orbitataket så att blåmärken kring ögonen uppstår
c) Vid skallfrakturer som bildar en T-korsning är det den som utgör taket på T:et som uppstått först
d) Vid skottskada är hålet vid ingångsöppningen i skallen större på insidan än på utsidan
e) Vid läkning av skallfrakturer ser man kraftig callusbildning efter 1-2 vecko

---

Rest -Tentamen HT-21 11/3-22

Rättsmedicin - kortsvarsfrågor

Fråga 1) En dement man på ett boende klagar över smärtor i axlarna. Man upptäcker stora blåmärken upptill på överarmarna. Man har dagen innan badat honom i badkar, kanske har personal varit litet hårdhänt då, men det finns också möjlighet att han kan ha ramlat på golvet i korridoren dagen innan.

Vad är den troligaste förklaringen till frakturerna?
Svar: Avståndet mellan kanterna på ett vanligt badkar motsvarar en träffpunkt mer distalt på överarmarna och det är högst osannolikt att få frakturer på överarmarna vid ett fall i badkaret då fallhöjden ner till kanterna är kort.

Blåmärkena orsakades av bilaterala collum chirurgicum-frakturer som typiskt uppstår vid fall mot underlag där man tar emot sig med rak arm. Dessa frakturer orsakar blödningar som så småningom når ut till huden och som kan ge stora blåmärken på en äldre person. Om energin istället tas upp genom brott på radius så uppstår oftast inte humerusfrakturer.

Fråga 2) Ange tre typiska obduktionsfynd vid drunkning?
Svar: Akut lungemfysem (alveolerna går sönder genom andning mot motstånd)
Luftskummigt sekret i luftvägarna (som kan ses som fradga i mun och näsa ibland)
Vattnig vätska i magsäcken (nedsvalt vid submersionen)
Förhöjd eller sänkt koncentration Na och Cl i i höger relativt vänster hjärtkammarblod beroende på submersion i sött eller salt vatten. Ökad mängd vätska i bihålorna

Fråga 3) En yngre man hittas medvetslös efter ett gängbråk. CT visar kontusionsblödningar både i frontallobernas bark och i vänster occipitallobs bark. Vilket är det troliga scenariot, att han fått en kraftig träff mot pannan eller bakhuvudet?

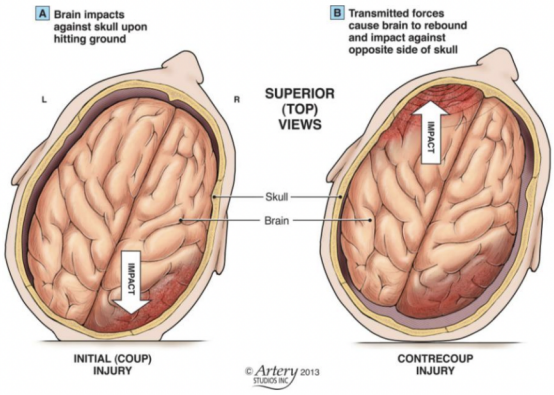

Svar: Vid träff mot **bakhuvudet** sker en linjär eller rotatorisk förskjutning framåt av hjärnan som orsakar *contre-coup-skador* när hjärnan stöter emoti främre och mellersta skallgroparna. Blödningar i occipitalcortex kan uppstå som *coup-blödningar* på platsen för träffen i bakhuvudet.

Vid träff mot pannan förskjuts visserligen hjärnan bakåt, men som regel med viss rotation och fångas upp mjukt av tentorium cerebelli. Insidan av skallen är inom occipitalområdet helt jämn. Så av dessa skäl uppstår nästan aldrig contre-coupblödningar i occipitallobern.

Tentamen HT-19 16/12-19

Rättsmedicin HT19 - Kortsvarsfrågor

Fråga 1) En patient säger att hon blivit utsatt för strypgrepp så att hon svimmade av.
Hon har inga skador på halsen. Ange tre andra fynd som kan ge stöd åt att hennes berättelse är sann?
Svar: Petechier i conjunctivae och i munslemhinnan, brott på struphuvud och tungben (röntgen), heshet, urin- och faecesavgång (pga svimning?)

Fråga 2) Beskriv fynd som talar för självtillfogade (simulerade) skador!
Svar: Multipla, långa, ytliga, raka skärskador på synliga ställen: armar, ben, bröstkorg, halsen, ansiktet

Fråga 3) En Hur skiljer du snabbt en rodnad från ett blåmärke,
och vilka färger är vanligast vid helt färska blåmärken?
Svar: En rodnad försvinner vid tryck (t ex med genomskinlig linjal).
Röda och blå färger dominerar vid helt färska blåmärken

Tentamen HT-18 17/12-2018

Rättsmedicin HT18 - Kortsvarsfrågor

Fråga 1) Ange tre fynd/symptom eller omständigheter som ska väcka tanken på våld i nära relation?
Svar:
Skadebild stämmer inte med berättelsen = OK
Skador på halsen, läpparnas insidor = OK
Skador bakom öronen = OK
Greppmärken om armar = OK.
Medföljande partner som förefaller kontrollerande= OK.
Skador som uppstått vid olika tidpunkt = 0.5 OK .
Upprepade besök för antingen skador eller för psykosomatiska besvär= 0.5 OK.
Upprepade egna sjukskrivningar av oklar eller osannolik orsak = 0.5 OK .

Tentamen HT-20 14/12-2020

Rättsmedicin HT20 - Kortsvarsfrågor

Fråga 1) En man har hittats medvetslös på köksgolvet. CT visar utbredda kontutionsblödningar i de

främre-undre delarna av pannloberna och tinningloberna. Han har också missfärgningar kring ögonen så kallade "Brillenhematom" men inga andra skador i ansiktet.
Vad kan ha slagit i, och varför är blödningarna utbredda på detta sätt?
Svar: Troligaste är att han har ramlat baklänges och slagit i bakhuvudet. Blödningarna är troligen contre-coup-skador som uppstått genom att hjärnan slagit emot de främre och mellersta skallgroparnas ojämnheter.
Brillenhematom uppstår genom att det blir sprickor i ögonhålornas tak när skallen vidgar sig från sida till sida.
Det går inte utifrån skadebilden att utesluta att skadorna orsakats av annan person som gjort att han fallit baklänges och slagit i hårt underlag**.**

Tentamen VT-17 14/5-2017

Rättsmedicin VT17 - Kortsvarsfrågor

Fråga 1) Etylenglykol kan efter viss fördröjning orsaka skada på vilket organ?
a) hjärtat
b) levern
c) njurarna
d) pancreas

Egen kommentar: och ett sediment där man påvisar dubbelbrytande kristaller kan vara avgörande för att behandla patienten korrekt

Fråga 2) Vilka fynd kan indikera att en skottskada av kulvapen utgjorts av ett relativt närskott?
Svar: Sot och krutstänk på omgivande hud/kläder.
Svedning av mynningsflamma.

Allmän Urologi:

Tentamen VT-21

Urologi - Single Best answer - Lärandemål 87: Svullnad/smärta i testikel/pung

Fråga 1) En 23-årig man kommer till VC med besvär från skotum. Det gör inte ont men han är orolig. Vid palpation känner du en knölighet vid vänster testikel. Vilken reflektion stämmer bäst?

a) Knölar i skrotum skall direkt remitteras till urolog då det kan vara cancer
b) Knölar i skrotum skall skickas på akut UL och sedan avgörs handläggning
c) Knölar i skrotum är ofarliga och lugnande besked räcker
d) Om knölen inte är genomlysbar är den ofarlig och lugnande besked räcker
e) Om knölen så kan en remiss skickas till urolog icke akut

Fråga 2) En 23-åring nyanländ asylsökande man ådrog sig en ryggmärgsskada för 2 år sedan och har paraplegi (ej funktion i bål/bäckenorgan och eller ben men bibehållen funktion i armar) Patienten kan inte kissa spontant men kan genom upprepade slag mot nedre delen av buken få igång en tömning av urinblåsan.
Vad blir din rekommendation?
a) att kunna starta vattenkastning på detta vis kan tyda på en tillstötande tumörväxt i spinalkanalen.
Akut MR bör beställas av ryggen
b) fyndet antyder att det föreligger en tarmproblematik vilken kan ge sekundär påverkan på vattenkastningen.
Detta kan avhjälpas med laxantia
c) för att undvika långtidspåverkan av njurarna behöver denna patient ha en kateter för att hålla blåsan tömd
d) för att undvika långtidspåverkan av njurarna behöver denna patient tömma blåsan med hjälp av engångskatetrar
e) Hos en 23- åring behövs ingen ytterligare åtgärd eftersom blåsan tömmer sig

Fråga 3) En 40-årig kvinna söker VC pga hennes långdragna vattenbesvär blivit i princip outhärdliga. Hon är kissnödig i princip hela tiden trots hon ej har några bakterier (hon har gjort självtest U-sticka)
Vad blir nästa steg på VC?

a) Inkluderas i SVF för blåscancer via direktremiss till urolog
b) Patienten fyller i miktionlista. Remiss till urolog för cystoskopi.
c) Patienten fyller i miktionslista och om tecken till överaktiv blåsa behandling ges behandling med glytrinmonoacetat.
d) Ta en anaerob odling för att hitta atypiska bakterier att behdnla
e) Tidigt symptom på cervixcancer och remiss till gynekolog.

Egen kommentar: Mot överaktiv blåsa så behandlar man med "Betmiga" som gör att urinblåsans glatta muskulatur slappnar av. Blåsans kontraktioner styrs av ANS där M2 och M3-receptorer aktiveras av Ach (acetylkolin) och hämmas av cAMP. Antikolinergika ökar koncentrationen av cAMP och därmed hämmande effekt.

Fråga 4) En 76-årig man beskriver att han under en längre tid fått alltmer besvär med vattenkastningen. Han har fyllt i IPSS-formulär och miktionslista. Vad är din bedömning?

a) mild LUTS. Ingen ytterligare åtgärd behövs.

b) prostatacancer.Remiss enligt SVF prostata
c) misstanke om STI. Tar klamydia och gonorré-prover
d) uretrastriktur. Remiss till urolog för RID
e) uttalad LUTS. Palpation PR, PSA, residualurin. Remiss till urolog

Fråga 5) Hur resonerar vi kring skillnader i olika kastrationsbehandlingar mot prostatacancer?

a) GnRh-analoger har bättre effekt än kirurgisk kastration
b) GnRh-analoger har en snabbare effekt vid svår sjukdom än kirurgisk
c) kirurgisk kastration har bättre effekt än GnRh-analoger
d) kirurgisk kastration har en snabbare effekt vid svår sjukdom än GnRh-analoger
e) ofta är även testiklarna drabbade av cancer och genom kastration får man effekt även på dem

Urologi - Kortsvarsfrågor: Lärandemål - Prostatacancer: metastasspridning i kotpelaren

Fråga 1) En patient har GnRH-injektionsbehandling mot en spridd prostatacancer. Initialt gick han från PSA på 3000 till 7.5. Senaste värdet (6 mån sedan) var PSA 30 och han söker akut då han fått problem med både urinering och avföring. Han har dessutom mer ont i bröstryggen.

a) Om prostatacancer ligger bakom detta, vad är rimligt att tänka sig har hänt då?
Svar: Patienten har troligtvis en metastas i bröstryggen som leder till nervpåverkan.

b) Patienten är cirkulatoriskt stabil och du har administrerat smärtlindring. Ange tre ytterligare åtgärder som är angelägna i denna situation angående status?
Svar: Neurologisk status - med tanke på nervinkläminng. Radiologiskt ska en MR-undersökning beställas och gällande direkta läkemedelsordinationer gäller högdos kortison (Betapred) i avsvällande syfte.

c) Hur kan denna situation uppstått trots att behandlingen givits exakt enligt ordination?
Svar: Cancern har gått in i kastrationsresistent fas

Fråga 3) En man i tjänst som trafikpolis har blivit överkörd av en smitare. Han fick framför allt våld mot nedre delen av kroppen och din första översiktliga undersökning ger som fynd ordentlig palpationsömhet över bäckenet. Narkosläkaren vill koppla upp med både blod och vätska via infarter och för kontroll också sätta en kateter KAD.

a) Vad kan det finnas för risker med katetersättning?
Svar: Risk finns med KAD kan bli en uretraskada och katetern kan förvärra situationen.
En partiell skada kan bli komplett.

b) Vilka fynd eller undersökningar kan avfärda att kateter kan sättas? Nämn ett.
Svar: blod i uretramynningen, perinealt hematom, floating prostate vid palpation per rektum

Tentamen HT-21

Urologi - Single Best answers. Lärandemål - symptom nedre urinvägar

Fråga 1) En 73-årig man med DM typ 2 och tablettbehandlad hypertoni har haft LUTS-besvär i några år men aldrig sökt för detta. PSA 4,0. Söker nu akut med oförmåga att tömma blåsan sedan någon timme, utan andra symptom. Förutom att BPH (benign prostataförstoring) föreligger så är det mycket sannolikt att en av nedanstående också bidrar till oförmågan att tömma urinblåsan?

a) Neurogen blåsrubbning
b) Prostatacancer
c) Blåssten
d) Urinblåsecancer

Fråga 2) Vilken av följande komplikationer är den vanligaste orsaken till att patienter med kronisk urinretention som övergått till ischuria paradoxa (överflödesinkontinens) behöver läggas in på sjukhus för övervakning?

a) Njurfunktionspåverkan
b) Stenbildning i övre urinvägar
c) Smärta
d) Urosepsis
e) Blåsruptur

Fråga 4) Lärandemål: Svullnad och smärta i testikel och pung 87.
På kirurgakuten får du in en dement 85 årig man på remiss från sjukhemmet han bor på. På remissen står att han sedan flera år tillbaka haft trång förhud, kan vara en peniscancer han drabbats av?
Vilken är den mest korrekta handläggningen på akutmottagningen enligt kurslitteraturen?

a) Jag sätter en suprapubisk kateter eftersom urinröret kan vara skadat, därefter inläggning på urologavdelningen
b) Manuell kompression av svullnaden, reponering av förhuden och därefter skickar jag patienten ”åter till sjukhemmet” eftersom det är en parafimosis.
c) Remiss till urologen för snar utredning av misstänkt peniscancer
d) Inläggning för antibiotikabehandling och dränering då det kan röra sig om en infektion med abscessbildning
e) Jag bedövar lokalt och tar en vävnadsbiopsi innan hemgång då det kan vara en peniscancer

Egen kommentar: *Fimosis* är ett tillstånd där förhuden är trång och inte kan retraheras över glans, behandlas med circumcision. *Parafimosis* är en akut komplikation till fimosis, förhuden som inte lyckats retraheras orsakar stas och smärta samt en tilltagande svullnad på penis. I värsta fall ischemi och skada på glans.

Fråga 5) En 75 årig man söker med snabbt tilltagande svullnad i pungen på vänster sida sedan 4 veckor. Då du palperar pungen känner du en mjuk svullnad ovan vänster testikel som inte är genomlysbar med ficklampa. Vilken är den mest korrekta handläggningen på akutmottagningen enligt kurslitteraturen?

a) Jag lämnar lugnande besked eftersom det sannolikt är ett varicocele. Förekommer hos 50-75% av alla män
b) Akut remiss till urologen för snabb utredning av testikelcancer eftersom de tumörerna är riktigt aggressiva.
c) Snabb remiss till urolog eller distriktsläkare för utredning av buken eftersom det är sannolikt att detta är en buktumör som orsakar denna svullnad.
d) Remiss för ultraljud av pungen och därefter telefonbesked till patienten då svaret kommit.
e) Eftersom svullnaden inte är genomlysbar är det mest sannolika att detta är ett hydrocele som inte behöver behandlas alls.

Urologi - Kortsvarsfrågor. Lärandemål: Erektil dysfunktion

Fråga 6) Vid erektil dysfunktion kan man igångsätta behandling med PDE5 hämmare. Den vanligaste är sildenafil (fd Viagra) men alla PDE5 hämmare har liknande biverkningsprofil.
Nämn minst 3 vanliga biverkningar vid behandling med PDE5-hämmare enligt FASS?
Svar: Lågt blodtryck, Huvudvärk, nästäppa, myalgi, dyspepsi, yrsel, synstörningar och blodvallning.

Egen kommentar: Det är viktigt att inte behandla med Viagra samtidigt som du behandlas med Nitrater (NO) för behandling av angina pectoris Detta kan ge kraftigt blodtrycksfall.

Fråga 7) Lärandemål: Symtom från nedre urinvägar
LUTS (Lower Urinary Tract Symptoms) delas in i tömningssymtom respektive lagringssymtom.

a) Nämn minst 3 tömningssymtom?
Svar: Kan ej tömma, obstruktiva besvär, svag stråle, ofullständig tömning, stötvis miktion

b) Nämn minst 3 lagringssymtom?
Svar: Kan ej lagra urin, trängningar, täta miktioner, nattlig miktion, urininkontinens

Fråga 8) Lärandemål: Buksmärta 58 och Hematuri
En 42-årig läkarkollega söker akutmottagningen på grund av mycket svår vänstersidig flanksmärta sedan en timme. Initialt smärta i vä testikel, därefter mer och mer ont i flanken. Har svårt att hitta ett bekvämt kroppsläge, ter sig rejält smärtpåverkad, men förefaller må bra för övrigt. Inga andra sjukdomar. Vitalparametrar ua. Urinsticka visar 3+ röda allt annat ua.
Hur utreder och behandlar du patienten korrekt på akutmottagningen enligt kurslitteraturen?

Svar: Patienten bör få smärtlindring: ex med Toradol 30 mg iv/ Diklofenak 75mg im
BUK-status samt övriga parametrar som bltr, AF, puls m.m

Prover som ska tas på lab: el-status, krea, crp, lpk, urinsticka
Radiologisk utredning: ex DT-stenöversikt/DT buk

Egen kommentar: Incidensen för akut njurstensanfall ligger mellan 1-2/1000 invånare/år i Sverige. Mellan 75-90% av alla stenar avgår spontant. Dubbelt så många män som kvinnor drabbas, genomsnittsåldern är ca 40 år.

Vanligaste symptomet vid uretärstensanfall är intervallartad smärta i flanken med utstrålning mot ryggen eller ljumske. Typiskt är att patienten "vankar av och an" sannolikt för att hitta en position som lindrar smärtan. Patienten ligger i princip aldrig still på en brits. Hematuri förekommer i regel men oftast enbart mikroskopiskt. Noterbart är att 20 % av patienterna inte har hematuri i samband med det akuta anfallet.

Rest-Tentamen HT-21

Urologi - Kortsvarsfrågor

Fråga 1) En 48-årig man inkommer till akuten kl. 05.35 med intensiva buksmärtor något mer till vänster. Smärtorna började för drygt 2 timmar sedan och strålar ut mot flanken och ljumsken. Smärtorna är intensiva och av intervallkaraktär. Han mår illa och har kräkts. Han är tidigare frisk och medicinfri.
Patienten är lätt subfebril 37.6, BT 150/90, puls 100, AF på 18 och sat 99%.

a) Vad misstänker du att patienten lider av?
Svar: Njursten eller uretärsten

b) Vad ger du patienten för behandling i akutskedet?
Svar: NSAID i.m eller i.v

c) Finns det anledning till radiologisk diagnostik i akutskedet och vad väljer du i så fall för undersökning? Motivera ditt svar
Svar: Ja, man kan göra en CT med stenöversikt. I vissa fall om patienten svarar bra på smärtlindring, och status inte tyder på annat än njur/uretärstensanfall kan man vänta med CT-stenöversikt ca 2 veckor.

Fråga 2) Åtta dagar senare återkommer patienten till akuten nu med feber och frossa samt dova vänstersidiga flanksmärtor. BT 100/80, puls 100, AF 22, sat 94%. På akuten är patienten trött, temp 39.4 C. BT 100/55, puls 115, AF 24 och Sat 92%. Hudkostymen är ordinär. Pulm auskulteras u.a,
Cor med regelbunden rytm inga biljud. Buken palperas mjuk och oöm. Dunköm vä flank.

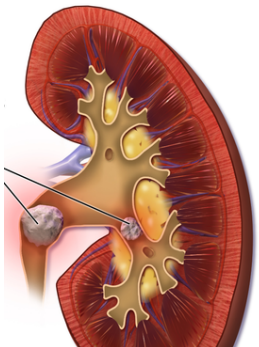

a) Vad har patienten troligen drabbats av?
Svar: Avstängd pyelit

Egen kommentar: Vid misstanke på sten med avstängd pyelit
- utför alltid DT-njursten eller akut urografi.Avflödeshinder plus temp > 38,5 C
kräver alltid akut avlastning inom ett par timmar efter akut insatt antibiotikabehandling.
Adekvat riktad, alternativt heltäckande antibiotika skall ges omedelbart följt av
avlastande uretärkateter alternativt nefropyelostomikateter,
där det sistnämnda är förstahandsval.
Definitiv stenbehandling skall skjutas upp till infektionen är under kontroll.

b) Hur handlägger du patienten på akutmottagningen? Motivera dina svar
Svar: Snabb handläggning gäller då det finns risk att detta utvecklas till en fulminant Sepsis:
Två grova nålar med i.v RingerAcetat 1000ml, syrgas och labprover och blododling. Arteriell blodgas för koll av laktat samt insättning av bredspektrum antibiotika och avlastning med nefrostomi KAD.

Fråga 3) 63-årig man söker på vårdcentralen för en nedsatt erektionsförmåga. Patienten är lätt överviktig men väsentligen frisk frånsett en kostbehandlad diabetes typ II samt tablettbehandlad hypertoni.
a) Nämn fem olika huvudorsaker till erektil dysfunktion?
Svar: Neurogen, vaskulär, hormonell, psykogen eller läkemedel/drogutlöst

b) Vilken är första linjens behandling vid erektil dysfunktion?
Svar: Behandling med PDE5-hämmare t.ex Sildenafil.

Egen kommentar: Sildenafil är medicin med vasodilaterande egenskaper. Den verkar genom att hämma "Fosfodiesteras V" som i vanligen ansvar för nedbrytning av cGMP i glatta muskelceller.

Den fysiologiska mekanismen som svarar för erektionen av penis involverar frisättning av kväveoxid (NO) i corpus cavernosum vid sexuell stimulering, aktivering av enzymet guanylatcyklas ökar mängden cGMP som ger upphov av relaxering i glatt muskulatur och möjliggör inflöde av blod och erektion av penis.

Sildenafil har ingen direkt relaxerande effekt men vid sexuell stimulering och aktiverat NO/cGMP så leder hämning av PDE5 till ökad cGMP och därefter den farmakologiska effekten med erigerad penis.
En rad bieffekter kan komma av överdosering med viagra och viktigt är att inte behandla samtidigt med NO (Nitrater) för t.ex angina pectoris, detta kan ge kraftigt blodtrycksfall.
Fråga 4) En 26-årig yngling söker vårdcentralen då han upptäckt en knöl till vänster i pungen. Vid palpation noterar du att vänster testikel är något större än höger och att den har ett parti som är hårdare och lite knöligt.
a) Hur handlägger du denna patient med misstänkt testikeltumör?
Sva: Remiss till urologen SVF Testistumör, beställer ultraljud scrotum

b) Vilka är de två vanligaste tumörtyperna vid testikelcancer?
Svar: Seminom och Icke-seminom

Egen kommentar: Testikelcancer är en relativt ovanlig tumör och utgör mindre än 1% av alla cancerfall. Det är dock den vanligaste förekommande cancern bland unga män i åldrarna 15-35 år. I sverige rapporteras ca 360 fall årligen och 75% av dessa patienter är mellan 29-43 år.

Tumörerna i testiklarna utgörs till 95% av så kallade "germinalcellstumörer" och klassifieras in i två typer: "Seminom" utgör 60% av tumörerna. Av dessa så har majoriteten sjukdom begränsad till testiklen. Blandtumörer även kallat "Non-seminom) utgör 40-45% och inom denna grupp så har nästan hälften spridd sjukdom redan vid diagnos. Vid testikelcancer så behandlas detta oftast med unilateral orkidektomi. Tillägg av cytostatika vid metastas.

Fråga 5) En 56-årig kvinna med MS sedan 5 år tillbaka remitteras till urologen av sin neurolog för ökade besvär med trängningar till miktion. Hon har bråttom till toaletten och läcker ibland lite urin. Hon äter inga andra mediciner förutom bromsmedicin för sin MS.

a) Vad bör en basal urologisk utredning avseende patientens besvär innehålla?
Svar: anamnes på besvär, miktionlista och eventuell RES-urin. Urinsticka och ev B-glukos och Krea,

b) Vilken är den troligaste orsaken till patientens besvär?
Svar: Överaktiv blåsa orsakad av MS

c) Vilken behandling föreslår du i första hand?
Svar: Behandling med betmiga (antikolinergika)

Egen kommentar: antikolinergika ökar koncentrationen av cAMP vilket gör att blåsans glatta muskulatur slappnar av. Vanligtvis styrs blåsans kontraktioner av det autonoma nervsystemet där M2 och M3 receptorer aktiveras av Ach (AcetylCholin) och hämmas av cAMP.

Urologi VT22 Rest - Kortsvarsfrågor

Fråga 8) En 82-årig väsentligen frisk man med tablettbehandlad hypertoni som man utrett för vattenkastningsbesvär. Man fann då en hård och knölig prostata med PSA på 65 där biopsier från prostata visat en Gleason 3+4 tumör i 3 av 6 biopsier. Palpatoriskt T3 tumör. Skelettscint utan tecken till metastaser. Vilket är det enskilt mest sannolika behandlingsrekommendationen?

a) Aktiv monitorering
b) Antiandrogen behandling
c) Cellgiftsbehandling

d) Fulldos strålbehandling
e) Radikal prostatectomi

Fråga 14) 76-årig man som egentligen söker dig för ryggbesvär men också tar upp tilltagande vattenkastningsbesvär i form av mycket dålig urinstråle, känsla av ofullständig tömning, täta trängningar och nu ett irriterande ständigt småläckage. Vilken är den mest sannolik orsaken till läckaget?

a) Irritation från en blåstumör
b) Nydebuterad diabetes
c) Urinvägsinfektion
d) Överaktiv urinblåsa
e) Överfylld urinblåsa

Fråga 20) En 67-årig kvinna som haft flera återkommande urinvägsinfektioner söker nu på vårdcentralen då hon sedan tre dagar åter har trängningar och sveda vid miktion. Besvären har ökat och idag noterade hon att hon hade blod i urinen. Urinstickan är positiv för blod och leukocyter samt är nitritpositiv.
Du har bestämt dig för att skriva ut antibiotika.
Vilket är den enskilt mest lämpliga ytterligare åtgärden enligt riktlinjerna?

a) Beställa cystoskopi och CT urografi
b) Beställa ultraljud med kontrast
c) Inget ytterligare behöver göras
d) Ta CRP, Kreatinin och LPK
e) Upprepa urinodling om en månad

Fråga 26) En 65-årig man med tablettbehandlad diabetes som en längre tid har haft vattenkastningsbesvär. Han upplever att det går trögt att tömma blåsan och han besväras av att gå upp 2 gånger varje natt. Han kan ibland uppleva att han inte tömmer helt tomt och på morgonen kan behöva krysta för att komma igång. Efter en basal LUTS utredning kommer du fram till att patientens besvär orsakas av en prostataförstoring.Patienten har inga problem med resurin.
Vilket är det enskilt mest lämpliga behandlingsalternativet?
a) Antikolinergika
b) Alfa-1 receptorhämmare
c) 5-alfa reduktashämmare
d) PDE5 hämmare
e) TUR-P

Egen kommentar: Vid BPH (benign prostata hyperplasi) så finns ett flertal behandlingsalternativ.
Vid nedre urinvägssymtom (LUTS-tömningsbesvär) dominerar behandling med LM som **alfablockerare** eller **alfareduktashämmare**.

Operation med ex **TUR-P i**nnebär Transureathral resektion av Prostata
Adenomenukleation (AE) innebär att prostatakapseln via ett snitt genom naveln tas bort för hand. Utförs hos patienter med mycket stor prostata (>100ml)
TUMT (minimalinvasiv) - innebär Transureathral mikrovågsterapi som åstadkommer värme koagulation och nekros av glatt muskulatur i prostata.

Fråga 28) Vilken är bästa behandling för en 68 år gammal prostatacancerpatient med en T3bN0M0 tumör, Gleason 4+5 och PSA 35? Patient har ingen komorbiditet.

a) Endast kirurgi
b) Neoadjuvant extern radioterapi och operation
c) Hormonell behandling med GnRH analog + kombinationsradioterapi (extern + braky)
d) Endast brakyterapi

Fråg 31) En 18-årig yngling söker akutmottagningen p.g.a plötsligt insättande skrotal smärta sedan 4 timmar. Inget trauma i anamnesen. För tre veckor sedan hade han oskyddat sex. Han har temp 36,7 C, CRP 10 (<3), LPK 11,4 (<9). Han har haft liknande smärtepisoder två gånger de senaste månaderna men då gick smärtan över av sig självt efter ca 20 minuter.
I status finner du att höger skrotalhalva är svullen och testikeln är uppdragen och mycket öm.
Vad är den mest korrekta handläggningen av patienten?

a) Akut ultraljud av skrotum
b) Antibiotikabehandling
c) Datortomografi buk + scrotum
d) Omedelbar exploration
e) Smärtlindring och hemgång

Tentamen VT-22 6/6-22

Urologi VT22 - kortsvarsfrågor

Fråga 1) En 69-årig kvinna söker på vårdcentralen pga täta trängningar till miktion sedan en vecka och sedan igår mindre mängd synligt blod i urinen. Hur handlägger du patienten?
Svar: Urinodling. Kontrollerar Hb och Kreatinin Remiss till cystoskopi och DT urinvägar med kontrast i flerfas

Fråga 2) Det finns två olika kurativt syftande behandlingar vid prostatacancer.

Vilka är dessa behandlingar?
Svar: RALP och strålbehandling

Egen kommentar: En kurativ behandling erbjuds vid prostatacancer utan spridning dvs T1-3N0M0 och man anser att patienten har en förväntad livslängd på över 15-20 år.

Fråga 3) En 69-årig man med svåra tömningsbesvär visar sig ha en prostatacancer av intermediär risk, T2, Gleason 3+4, PSA 15. Vilken behandling är lämpligast att erbjuda honom?
Svar: Då patienten har besvär och gleason så är det lämligast att erbjuda honom RALP (Robotassisterad Lapraskopisk Prostatektomi)

Fråga 4) En 75-årig man med smärtor i ryggen och måttliga LUTS-besvär visar sig ha en högrisk prostatacancer, T3, Gleason 4+5, PSA 632. Vilken behandling är lämpligast att erbjuda honom?
Svar: Hormonbehandling pga metastaserad cancer

Fråga 5) Patienter som söker akut pga smärta i scrotum kan vara svåra att handlägga. Det kan vara svårt att skilja mellan diagnoserna epididymit och testikeltorsion. Nämn tre faktorer som talar för testikeltorsion?
Svar: En ung man (vanligast i tidig pubertet) men förekommer i alla åldrar. Plötslig skarp unilateral smärta I skrotum med illamående/kräkningar. Frånvaro av feber (övriga infektionstecken) och uppdragen testikel.

Egen kommentar: Kräver snabb handläggning eftersom det föreligger risk till ischemi och nekros av vävnad i testikeln. Redan efter 6 h efter smärtans debut så försämras chanserna att rädda testikeln. En negativ cremasterreflex talar starkt för torsion. Tidigare anamnes på smärtattacker som avklingat spontant (intermitten torsion) kan tala för torsion.

Patogenes: Rotation av funiculus spermaticus => strypt blodflöde, ischemi, svullnad, smärta och slutligen nekros av testikeln. (↑tid sedan symtomdebut, ↑ rotation → snabbare nekros).
Handläggning: Akut exploration med detorkvering.

Fråga 6) En 78-årig man söker pga tilltagande trötthet och på akuten noteras > 1000 ml i blåsan enligt bladderscan. Lab visar: Hb 132, LPK 4.5, CRP < 10. Kreatinin 1654 (< 100), Natrium 138, Kalium 4,8. Varför är det viktigt att lägga in patienten?
Svar: Om en patient inkommer med urinretention och förhöjt kreatinin för att sedan avlastas med KAD så föreligger risk för polyuri. Viktigt att samtidigt ge adekvat vätsketerapi och övervaka elektrolytrubbningar.

Fråga 7) En 58-årig man söker på vårdcentralen pga en sårighet på förhuden. Såret har funnits i några månader och mäter nu 8 mm.

a) Vilken diagnos måste misstänkas?
Svar: Peniscancer

b) Vilken behandling är lämpligast?
Svar: Circumcision

Fråga 8) Varför är det viktigare att beställa CT av urinvägarna till en pat med feber och ensidig flanksmärta än till en pat med feber och bilateral flanksmärta?
Svar: Risk att det är uretärsten och därmed avstängd pyelit

Fråga 9) Benign prostatahyperplasi (BPH) kan behandlas med Finasterid.
Vad är verkningsmekanismen?
Svar: Prostata krymper

Egen kommentar: Finasterid Orion tillhör en grupp läkemedel som kallas **testosteron-5-alfareduktashämmare.** De verkar genom att minska storleken på prostatakörteln hos män. Finasterid Sandoz ger en minskning av PSA koncentrationen i serum med i genomsnitt 50% hos män med BPH, även vid prostatacancer.

Genom hämning av enzymet Typ-II-5α-reduktas så minskar omvandlingen av testosteron till det mer potenta androgenet dihydrotestosteron (DHT). Prostatakörteln, och följaktligen också den hyperplastiska prostatavävnaden, är beroende av omvandlingen av testosteron till DHT för normal funktion och tillväxt.

Tentamen HT-19 16/12-19

Urologi HT19 - Single Best answer

Fråga 1) En 64-årig kvinna, rökare med diabetes typ 2, söker för akut påkommen smärta huvudsakligen till vänster i buken sedan ett par timmar. Afebril. Du misstänker njurstensanfall.
Vilka differentialdiagnoser tänker du på?

a) Ileus, gallsten
b) Appendicit, aortaruptur
c) Aortaruptur, divertikulit
d) Ulcus, terminal ileit

Fråga 2) En 52-årig man, frisk, söker akut på vårdcentralen då han sedan två veckor fått ett allt större behov av att kissa och får nu inte ens sova på nätterna. Går upp 5-6 gånger. Vad gör du?

a) Fördjupad anamnes, urinodling och residualurinbestämning
b) Fördjupad anamnes, PSA-prov och remiss till urolog
~~c) Rektalpalpation, residualurinbestämning och remiss till urolog~~
d) Fördjupad anamnes, blodsockerbestämning och urinodling

Fråga 3) Adam, nybliven universitetsstudent, söker VC då han känt en liten knöl i vänster testikel igår. Mycket orolig. Testikeln gör inte ont. Hur handlägger du patienten?

~~a) Avvaktar och ber patienten söka igen om knölen blir större~~
b) Skickar patienten för provtagning för STI
c) Skickar akut remiss för ultraljud skrotum och kontaktar urolog via telefon eller akut remiss
d) Palperar patientens testiklar, men då du inte känner någon knöl behövs ingen vidare åtgärd

Fråga 4) En 73-årig kvinna med Waranbehandlat förmaksflimmer söker på vårdcentralen pga urinträngningar och blod i urinen. Hur vill du utreda patienten? Motiver
Svar: Jag vill dels ta en urinsticka och utökad anamnes på övriga infektionstecken, kan hon ha en UVI? Makroskopisk hematuri föranleder utredning enligt SVF för cancer i urinvägarna för att uteslita njurcancer såväl som urinblåsecancer. Remiss till urolog för cystoskopi.

Fråga 5) Du är jour på akuten. En 76-årig man söker med urinretention Bladderscan visar >v999 ml och S-Krea 1052 mmol/L Hur handlägger du patienten? Motivera
Svar: Patienten bör läggas in på avdelning där vi avlastar urinblåsan med KAD. Viktigt att hålla koll på såväl Vitalparametrar, vätskebalans och el-status då det föreligger risk för polyurisk fas. Beställning av DT-buk <u>utan</u> i.v kontrast då patienten visar tecken på njurskada.

Fråga 6) En 45 årig kvinna med känd njurstensproblematik inkommer med ambulans till akutmottagningen på grund av smärta vänster flank och feber sedan fyra timmar. S-Kreatinin 280 (tidigare S-krea 70).
Puls 108, BT 80/67, andningsfrekvens 25, saturation 87% O2 på luft, temp 38,7.
Datortomografi visar hydronefros orsakat av ett 8 mm stort konkrement i uretären vid ingången till lilla bäckenet.
Vilken diagnos misstänker du i första hand?
Svar: Avstängd pyelit. Smärtlindring initialt med NSAID och om detta ej hjälper i.v morfin och vätska. Snabb handläggning gäller med syrgas och odlingar, bredspektrum antibiotika innan agens är känd samt avlastning med nefrostomi och DT-urinvägar. Stenar > 5mm avgår sällan spontant och då gäller handläggning av urolog och behandling med ESVL (stötvågsbehandling) eller uretäroskopiskt avlägsnande av sten.

Tentamen VT-19 3/6-2019

Urologi - Single Best answer

Fråga 1) Lärandemål - Blod i urinen, stensjukdom

En 70-årig kvinna som tidigare genomgått två vaginala förlossningar och genomgått hysterektomi pga. Myom. Medicinerar mot hypertoni och höga blodfetter. Inkommer med akut insättande smärta mot höger flank. Hon har tagit smärtlindring, de senaste timmarna 3 st Ipren 400 mg och 4 st Alvedon, men inget hjälper. Hon är på akutrummet mycket uppjagad och går runt i rummet för att försöka lindra smärtan

a) Vilket är den vanligaste diagnosen vid denna sjukdomsbeskrivning?
Svar: Njurstensanfall - typiskt är intermittent smärta och svårigheter att vara still.
b) Nämn 2 viktiga differentialdiagnoser?
svar: aortadissektion, ileus, gallstensanfall
c) Vilken smärtlindring ordinerar du? och motivera val
Svar: Eftersom hon redan har tagit full dos av NSAID så är detta kontraindicerat. Man får instället ge opioider av rimlig typ, t.ex Ketogan

Egen kommentar: Ketogan är nog den mest stämningshöjande/beroendeframkallande av de opioider som ges. Den har lägre dos av histaminfrisättning jmf med morfin. Efter 1 suppositorium (äntarmen) erhålls en kraftig analgetisk effekt, som inträder inom 10-30 minuter och varar 4-6 timmar.

Fråga 2) Lärandemål 76-78: symtom från nedre urinvägar, neurogen blåsrubbning

25-årig man med parapares och svårt med vattenkastning. Har pga sin neurogena blåsrubbning fått en atonisk urinblåsa och har haft KAD sedan barndomen men är mycket besvärad.
Ange 2 olika alternativ till KAD och fördelar?
Svar: SPK (Suprapubis Kateter) för att man då slipper ha kateter i penis,
RIK för att man då slipper ha permanent slang

Fråga 3) Lärandemål 58: buksmärta, pyelonefrit och avstängd pyelit.

En 45-årig man inkommer febril och förvirrad till akutmottagningen. Efter att ha stabiliserat blodtrycket och säkrat odlingar från blod, urinoch sputum undersöker du mannen som inte har några andningsbesvär. Han verkar ha mer ont i buken mot höger flank men du är osäker. Du har fått en akut DT men inget skrivet utlåtande. Utgående bilden till höger
a)vad är den sannolika orsaken till sjukdomsbilden?
Svar: avstängd pyelit

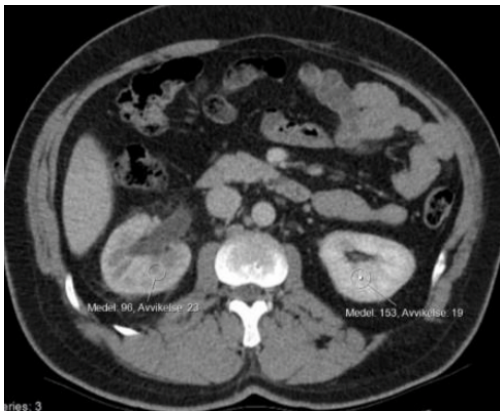

b) Vilka radiologiska fynd i bilden talar för denna diagnos?
Svar: avflödeshinder, hydrouretär/hydronefros,
nedsatt kontrastuppladdning i den affekterade njuren
och perirenal infiltration

c) Ange de 2 viktigaste nästa åtgärderna och motivera val av dessa
Svar: Givet att man säkrat cirkulation och odlingar samt bilddiagnostik går man vidare med antibiotika och avlastning helst nefrostomi (i andra hand j-stent)

Fråga 4) En 76-årig man med känd prostatacancer inkommer akut pga smärta i ländrygg och upplevd svaghet i benen. Du gör en akut MR vilken visar metastas med nervpåverkan i en kota. Nästa åtgärd?

a) IV GnRH-analog för snabb effekt på metastasen
b) Peroral opioid för snabb effekt därefter observation
c) Akut kontakt med onkolog för övertag och strålbehandling
d) Akut kontakt med ryggkirurg för övertag och operation

Fråga 5) En 76-årig man som egentligen söker dig för ryggbesvär men också tar upp tilltagande vattenkastningsbesvär i form av mycket dålig urinstråle, känsla av ofullständig tömning, täta trängningar och nu ett irriterande ständigt småläckage.
Sannolik mekanism för läckaget?

a) Överfull urinblåsa
b) Överaktiv urinblåsa
c) Blåstumör retning
d) Prostatacancer retning

Fråga 6) En 35-årig man som upptäckt en "tredje testikel" dvs liten kula cirka 3 cm bredvid höger testikel. Mycket orolig. Du arbetar som familjeläkare och kan bekräfta det palpatoriska fyndet.
Nästa åtgärd?
a) Akut remiss till ultraljud
b) Direktremiss till urolog efter telefonkontakt
c) Direktremiss till onkolog efter telefonkontakt
d) Om genomlysbar lugnande besked

Fråga 7) En 67-årig man med oklara bukbesvär och upplevd trötthet.
Du har beställt en DT buk. Utgående från den bild som presenteras här:
Vad är sannolik diagnos?

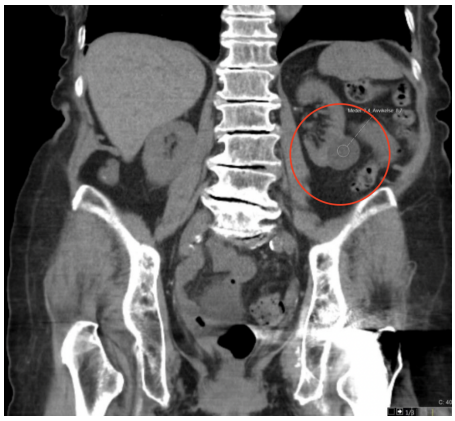

a) Njurcysta
b) Njurtumör
c) Blåscancer
d) Njursten

Fråga 8) Lärandemål: Sexuell dysfunktion, erektil dysfunktion

En 54-årig man med tilltagande erektionssvikt söker din familjeläkarmottagning. Han ter sig överviktig. Vattenkastningen fungerar väl. Du överväger att ge honom peroral behandling i form av T. Sildenafil (Viagra). Vilken samtidig medicinering utgör en kontraindikation mot Sildenafil?

a) Metformin
b) Mindiab
c) Nitroglycerin
d) Metoprolol

Egen kommentar: Det viktigt att inte behandla samtidigt med NO (Nitrater) för t.ex angina pectoris, detta kan ge kraftigt blodtrycksfall eftersom båda medicinerna har en vasodilaterande effekt på glatt kärlmuskulatur.

Tentamen HT-18 17/12-2019

Urologi HT18 - Kortsvarsfrågor

Fråga 1) På vårdcentralen söker en 70-årig kvinna som i flera år har haft besvär med täta trängningar till miktion och svårt att hinna fram till toaletten. Hon besväras även av att behöva gå upp flera gånger varje natt och kan även läcka urin flera gånger varje vecka. Hon har dragit sig för att söka hjälp då det är pinsamt.

a) Vad innefattar en basal LUTS utredning för kvinnor på vårdcentral?

Svar: Anamnes, Rökning, Status, Miktionslista, U-sticka, resurin, vid behov utökad provtagning med ex kreatinin och odling.

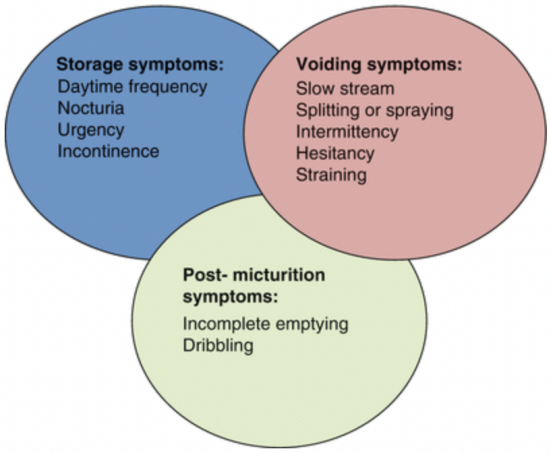

b) Vilken är den troligaste diagnosen?

Svar: Överaktiv blåsa eller trängningsinkontinens.

c) Vilken behandling rekommenderar du i första hand?

Svar: Antikolinergika eller B3-stimulerare (Betmiga)

Egen kommentar: Urininkontinens avspeglar en rubbning av funktionen i nedre urinvägarna. De omfattar urinblåsan med sin detrusormuskel, blåshalsen, inre sfinktern och urinröret. Hos män omfattas även blåshalskörteln (prostata) och sädesblåsorna. Bäckenbotten har också en central funktion där den tvärstrimmiga och viljemässigt styrda sfinktern är belägen.

Ansträngningsinkontinens Vid den här typen av inkontinens sker läckaget enbart vid ansträngning som till exempel hosta, skratt, nysning eller tunga lyft.

Trängningsinkontinens: Täta trängningar och frekventa miktioner på grund av överaktiv blåsa föregår trängningsinkontinens (urge incontinence). Detrusormuskeln drar ihop sig trots en liten urinvolym.

Överrinningsinkontinens: Prostataförstoring kan orsaka avflödeshinder som ger upphov till överfyllnadsinkontinens (ischuria paradoxa). Obstruktionen hindrar fullständig tömning av blåsan och ger upphov till urinretention. Blåsan blir kraftigt utspänd av urin och slutningsmekanismen förmår till slut inte längre hålla emot.

Farmakologisk behandling: Antikolinergika Exempel: Oxybutynin,
De parasympatiska (kolinerga) nervernas receptorer kallas muskarinreceptorer och är lokaliserade i urinblåsans vägg. Hämning av dessa receptorer leder till avslappning av detrusormuskeln och därmed minskad trängningskänsla. Muskarinreceptorer finns även i många andra organ i kroppen och läkemedel med blockerande verkan har lett till oönskade biverkningar framför allt muntorrhet, förstoppning och synstörningar. Indikationen för dessa medel är överaktiv blåsa som utmärks av täta urinträngningar, nokturi och risk för trängningsinkontinens.

Farmakologisk behandling: Beta-3-receptorstimulerare T.ex Mirabegron (Betmiga)
Verkar genom att vara en potent och selektiv beta-3-adrenoceptor agonist, leder till avslappning av glatt muskulatur i urinblåsan vilket förbättrar funktionen för urinlagring. De vanligaste biverkningar som har noterats är takykardi, vilket beror på kardiell beta-adrenoceptoraktivering och urinvägsinfektioner. Blodtrycket måste kontrolleras före insättning samt regelbundet under behandling, speciellt hos patienter med hypertoni.

Fråga 2) En 53-årig man med ökande erektil dysfunktion de senaste tre åren. Han har tablettbehandlad diabetes, hypertoni, höga blodfetter och röker ca 10 cigaretter per dag. Blodtrycket ligger i överkant på 145/90 och B-glukos är 6,2. Han är överviktig med ett BMI på 28, har normal muskelmassa och kroppsbehåring. Hans testiklar palperas normala i storlek och konsistens.
a) Vilket är den troligaste orsaken till patientens erektionssvikt?
Svar: Metabolt syndrom (beskrivning av det metabola syndromet och orsaker) och/eller vaskulär påverkan.

b) Vilken farmakologisk behandling är förstahandsvalet vid erektil dysfunktion?
Svar: PDE5-hämmare (Sildenafil)

Fråga 3) En 65-årig man med PSA på 5,7 där biopsier från prostata visat en Gleason 3+4 tumör i 4 av 12 biopsier, totalt 22mm cancer is 180 mm biopsimaterial. Palpatoriskt T1c tumör.
Vilka två kurativa behandlingsalternativ finns att erbjuda patienten?
Svar: Radikal prostatektomi eller strålbehandling

Urologi HT18 - Kortsvarsfrågor

Fråga 5) En 67-årig kvinna som haft flera återkommande urinvägsinfektioner söker nu dig på Vårdcentralen då hon sedan tre dagar åter igen har trängningar och sveda vid miktion. Besvären har ökat och idag noterade hon att hon hade blod i urinen. Urinstickan är positiv för blod och leukocyter samt är nitritpositiv.
Du har bestämt dig för att skriva ut antibiotika.
Vilket är den enskilt mest lämpliga ytterligare åtgärden enligt riktlinjerna?

a) Beställa cystoskopi och CT urografi
b) Beställa ultraljud med kontrast
c) Inget ytterligare behöver göras
d) Ta CRP, Kreatinin och LPK
e) Upprepa urinodling om en månad

Fråga 9) En 18-årig yngling söker akutmottagningen pga plötsligt insättande skrotal smärta sedan 4 timmar. Inget trauma i anamnesen. För tre veckor sedan hade han oskyddat sex.
Han har temp 36,7 C, CRP 10 (<3), LPK 11,4 (<9). Han har haft liknande smärtepisoder två gånger de senaste månaderna men då gick smärtan över av sig självt efter ca 20 minuter.
I status finner du att höger skrotalhalva är svullen och mycket öm.
Du diskuterar fallet med din överordnade doktor. Vad tror du hen beslutar?

a) Antibiotika behandling
b) Observation på akuten
c) Omedelbar exploration
d) Smärtlindring och hemgång
e) Ultraljud av skrotum akut

Fråga 23) En 65-årig man med tablettbehandlad diabetes som en längre tid har haft besvär med vattenkastningen. Han upplever att det går trögt att tömma blåsan och han besväras av att gå upp 2 gånger varje natt. Han kan ibland uppleva att han inte tömmer helt tomt och på morgonen kan behöva krysta för att komma igång.
Efter en basal LUTS utredning kommer du fram till att patientens besvär orsakas av en måttlig prostataförstoring. Patienten har inga problem med resurin.
Vilket är det enskilt mest lämpliga behandlingsalternativet?
a) Antikolinergika
b) Alfa-1 receptorhämmare + 5-alfa reduktas hämmare
c) Prostatektomi
d) PDE5 hämmare
e) TUR-B

Fråga 25) En 82-årig väsentligen frisk man med tablettbehandlad hypertoni som man utrett för

vattenkastningsbesvär. Man fann då en hård och knölig prostata med PSA=65 där biopsier från prostata visat en Gleason 3+4 tumör i 3 av 6 biopsier. Palpatoriskt T3 tumör. Skelettscint utan tecken till metastaser. Vilket är det enskilt mest sannolika behandlingsrekommendationen för patienten?

a) Aktiv monitorering
b) Antiandrogen behandling
c) Cellgiftsbehandling
d) Fulldos strålbehandling
e) Radikal prostatectomi

Fråga 30) 75-årig man som utretts för makroskopisk hematuri. Utredning av de övre urinvägarna har varit normal men i urinblåsan fann man en blåstumör. Patienten har genomgått en TUR-B som visat en blåscancer med växt ned i detrusormuskulaturen. Vilket är det enskilt mest lämpliga åtgärden nu?

a) Cystektomi med urindeviation
b) Extern strålbehandling
c) Intravesikal immunterapi
d) Intravesikal kemoterapi
e) Regelbundna cystoskopikontroller

Tentamen HT-20 14/12-2020

Urologi HT20 - Kortsvarsfrågor

Fråga 1) En 29-årig yngling söker vårdcentralen pga smärta och tyngdkänsla i vänster skrotalhalva sedan några veckor. Vid undersökning finner du normalstora testiklar med normal konsistens, ingen ömhet. Bitestiklar palperas u.a bilateralt. Vid palpation ovanför vänster testikel känner du som "maskliknande" förändringar vilka försvinner i liggande.
Patienten har inte ont vid palpation men är mycket orolig.
a) Vilken diagnos misstänker du och hur kan du verifiera diagnosen om du känner dig osäker?
Svar: Varicocele - Beställer ultraljud scrotum för diagnostik**.**

b) Tillståndet är vanligt förekommande på vänster sida men inte höger sida, kan du förklara varför?
Svar: Kärlanatomin, v. testicularis mynnar i v.cava på hö sida och i v.renalis på vä sida

Fråga 2) Nämn 6 saker som bör ingå i en basal LUTS-utredning hos en man?
Svar: Miktionslista, IPSS, RES-urin, u-sticka, prostatapalpation, PSA, krea

Fråga 3) På vårdcentralen har du under dagen träffat två kvinnor.

A) Den ena är en 55-årig kvinna som de senaste 7 åren haft besvär av att det är bråttom att hinna till toaletten, ibland kan hon även läcka innan hon hinner fram.
B) Den andra är en 45-årig kvinna som har fött tre barn. Även hon sökte för urinläckage men hennes läckage kommer då hon bär tungt eller hostar.
Beskriv vilken inkontinens respektive kvinna besväras av samt ge ett behandlingsförslag?
A. Trängningsinkontinens – antikolinergika (även rätt för betmiga)
B. Ansträngningsinkontinens – bäckenbottenträning

Fråga 4) En 72-årig kvinna söker vårdcentralen pga trängningar och makroskopisk hematuri.
Man kontrollerar en urinsticka som visar 3+leukocyter, 3+ erytrocyter och positiv nitrit.
Hur handlägger du patienten?
Svar: Recept på antibiotika – då pat förefaller ha UVI
samt remiss till urolog för cystoskopi och remiss för DT-urografi – i enlighet med SVF.

Fråga 5) En 65-årig man som är känd njurstensbildare. Nyligen har han haft en episod med smärtor som vid njursten, men dessa avklingade spontant. Nu kommer patienten in till akuten med feber och frossa samt en dov hö-sidig flanksmärta sedan drygt 24 timmar. På akuten är patienten trött och tagen,
Bltr 95/70, Puls 112, AF 26, Sat 92 och Temp 39,2. Auskultation av lungor och hjärta är u.a.
Buken är mjuk, dunköm över hö njurloge. a) Vad tror du patienten har drabbats av?
Svar: Avstängd pyelit.

b) Vill du göra någon radiologi för att bekräfta din diagnos?
Svar: DT urinvägar med kontrast, försenad uppladdning och utsöndring ev i kombination med hydronefros,

c) Förutom antibiotika, nämn två livräddande åtgärder?
Svar: I.v vätska (för att höja BT och säkra perfusion) samt nefrostomi (dränera infektionen) och avlasta.

Tentamen VT-17 15/5 - 2017

Urologi VT17 - Kortsvarsfrågor

Fråga 1) Du sitter på en VC och din nästa patient är en man i 25-årsåldern med bekymmer från skrotum.
Föreslå diagnos och handläggning vid följande anamnes och undersökning:
a) Om han sedan en längre tid har en fripalpabel ”tredje testikel” som är oöm vid palpation.
Svar: Spermatocele (Spermiefylld cysta) behandlas i första hand med exspektans men kan opereras bort om patienten har mycket besvär av den

b) Om han har en utfyllnad på vänster sida som känns som ”en påse daggmask” men som

försvinner när han lägger sig ned?
Svar: Varicocele behandlas i första hand med exspektans men kan åtgärdas med ffa coiling via röntgen/interventions-/angiolab om mycket besvär.

c) Om hela höger skrotalhalva är svullen och mjuk utan fripalpabel testikel och svullanden inte försvinner i liggande?
Svar: Hydrocele vilket skall vara genomlysbart och behandlas i första hand med exspektans men kan opereras om besvär.

Fråga 3) Du är familjeläkare och din patient är nu en kvinna i 55-årsåldern. Hon har fött fyra barn och arbetar inom kommunens äldreomsorg. Hon har en del besvär med ryggen för vilket du ordinerat sjukgymnastik. Hennes aktuella bekymmer rör ofrivilligt urinläckage. Vi lyft på arbetet kommer urin och hon är besvärad.
a) Givet anamnesen – hur kategoriserar du hennes besvär?
Svar: ansträngningsinkontinens

b) Vilka orsaker kan det finnas till tillståndet?
Svar: ålder, barnafödande, tidigare kirurgi

c) Vad blir din rekommendation?
Svar: bäckenbottenträning ev via sjukgymnast

d) Om era gemensamma ansträngningar inte hjälper – vart vänder du dig med remiss?
Svar: remissen går till gynekologisk klinik med fråga om TVT-operation (intravaginal slyngplastik)

Allmänmedicin/ Primärvård :

Tentamen VT-21

Primärvård - Single Best answer - Lärandemål

Fråga 1) Du träffar en 40-årig kvinna på en akuttid på VC. Hon söker med en tilltagande smärta och ont i magen de senaste dagarna. Hon har lätt feber, illamående och kan inte äta.Du undersöker henne på vårdcentralen. Du behöver förstås bestämma dig för om hon ska åka in till akuten idag eller ej.
Vilken undersökning som du kan göra på Vårdcentralen är MEST avgörande, förutom allmäntillståndet, för bedömningen om hon behöver åka till akuten eller ej?

a) Bukstatus
b) Crp (snabbtest)
c) Graviditetstest (U-HCG)
d) LPK (snabbtest)
e) Urinsticka

Fråga 2) Johanna, 45 år kommer till dig på vårdcentralen för att hon nu behöver ett läkarintyg för fortsatt sjukskrivning. Hon har nu varit hemma från arbetet i totalt två veckor på grund av en svår värk i höger ben. Värken strålar ned från ländryggen. Hon har tagit NSAID + paracetamol dagligen sedan smärtan började, och hon har varit till fysioterapeut vid ett tillfälle i förra veckan. Hon tycker att tabletterna hjälper litegrann, men hon har inte blivit bättre i värken ännu och hon kan inte se hur hon skulle kunna börja arbeta igen som hon mår just nu.

Hon har ett tungt fysiskt arbete.Hon är inte listad på dig, utan på en annan specialist i allmänmedicin på samma vårdcentral. Vid undersökning har hon svårt att lägga sig nedpga värk i ländrygg och ben, och när hon ligger på rygg och du lyfter höger ben så får hon en tydlig utstrålande smärta hela vägen ner i höger fot Inga tecken på neurologiska bortfall. Vilket alternativ stämmer bäst in på hur du handlägger detta idag ?

a) Avbryter sjukrivningen. Hon måste kontakta arbetsförmedlingen för att få hjälp att byta till ett bättre lämpat arbete. I övrigt fortsatt behandling som tidigare
b) Fortsatt sjukskrivning och behandling som hittills, ny bedömning om några veckor
c) Recept på hög dos opioider som smärtlindring, sjukskrivning i två månader, hon får själv boka tid till den läkare hon tidigare gått hos.
d) Remiss för MR ländrygg och sedan sannolik remiss till ryggortoped för operation av ett förmodat diskbråck, fortsatt sjukskrivning i väntan på detta.
e) Sjukhustransport in till akuten för akut bedömning av ortoped.

Fråga 3) På vårdcentralen träffar du en 68-årig man med ont i knät. Han har haft ont i knät ganska länge, men det har gradvis blivit värre. Nu börjar det märkas när han går, efter en längre stunds promenad kan han få ganska ont i knät. I övrigt mår han alldeles bra. Han vill att du tittar på knät, och föreslår vad man ska göra för att det ska bli bättre. När du undersöker knät ser du att det finns en lätt svullnad i leden, och en antydd värmeökan jämfört det andra knät. Lätt inskränkt flektionsomfång i det påverkade knät.
Vilken är mest sannolik diagnos och åtgärd?

a) Gikt, recept på NSAID
b) Korsbandsskada, punktion av knät för att tömma ut blod, och sedan remiss till akuten
c) Knäledsartros, eventuellt recept på värktabletter, och sedan remiss till fysioterapeut
d) Septisk artrit, remiss till akuten för akut behandling
e) Stressfraktur, remiss för slätröntgen av knät

Primärvård - Kortsvarsfrågor

Fråga 1) Du träffar 45 årig kvinna på vårdcentralen. Hon berättar att hon har känt något ”konstigt”i sitt högra bröst den senaste tiden, kanske en knöl, men hon är inte riktigt säker. Det har nog funnits där i mer än en månad, kanske ännu längre. Hon har varit på sina screening-mammografier som hon kallats till,
den senaste var för nästan 2 år sedan tror hon. När du undersöker henne så hittar du inget uppenbart avvik ande i brösten eller i axillerna, och du kan inte känna några uppenbart avvikande knölar när du undersöker hennes bröst. Hur handlägger du detta på vårdcentralen? 1p
Svar: Remiss skickas till Mammografimottagningen. Det kan vara en tumör som skiftar beroende på hur hon ligger till i sin menstruella cykel.

Tentamen HT-21 18/12-21

Primärvård - Single Best answer

Fråga 1) På VC möter du Jennifer, 45 år som kommer på återbesök. Hon har de senaste sex veckorna sjukrivits på heltid av dig för ländryggsvärk med kraftig ischiassmärta ner i höger ben. Hon har i två månader gått hos fysioterapeut, och tagit naproxen och paracetamol dagligen, men hennes funktionsnivå förbättras inte.

Vid statusundersökning beskriver hon nedsatt känsel diffust i underbenet på höger sida, och tydlig smärta vid SLR höger ben. Hon har haft ont i ryggen ibland tidigare i livet, men aldrig så här.
Hon har ett tungt fysiskt arbete. Nu vill hon ha mer hjälp, hon tycker att hon inte alls förbättras.
Värken ner i benet är det som hindrar henne mest, ”det här går inte längre”.
Vad är mest lämplig åtgärd idag på vårdcentralen?

a) Akutremiss in till ortopedakuten för vidare handläggning och sannolikt inneliggande vård
b) Ej förlängd sjukskrivning, utan i stället kontakt med arbetsförmedlingen och hjälp till ett lättare arbete
c) Fortsätt på samma sätt, avvakta och se om det blir bättre
d) Recept på långverkande opioid-analgetika (oxycontin), och fortsatt sjukgymnastik
e) Remiss för MR ländrygg och sed sannolikt remiss till ryggortoped för ev operation.

Fråga 2) När en patient söker med ont i knät så kan en intraartrikulär kortisoninjektion i knäleden vara en åtgärd lämplig att pröva på vårdcentralen. Vilket av dessa fall är mest passande för att pröva denna metod?

a) Ett varmt och tydligt svullet knä hos en patient som har feber och mer och mer ont i knät sedan 2-3 dagar
b) Ett lätt svullet knä hos en patient med känd artros, som haft mer ont i en dryg månad
c) Ett knä som är svullet efter en kraftig vridning av knät i skidbacken samma dag. Det gör så ont att det är svårt att gå

d) Ett knä som inte är svullet, men gör lite ont sedan en vecka efter ett rejält löppass
e) Ett protesopererat knä som börjat svullna och göra ont nu, drygt 5 år efter att det opererats

Fråga 3) Lena, 30 år, söker dig på VC. Hon berättar att de senaste månaderna har det blivit smärtsamt att gå på toaletten. Det gör ont när hon ska bajsa och dessutom har det nu några gånger kommit blod på pappret när hon torkar sig och igår kom det rött blod i toaletten när hon bajsade.
Hon söker då det är mycket besvärligt, men hon är också orolig för vad detta kan vara.
Vilken av diagnoserna är mest trolig i detta sammanhang?

a) Analcancer
b) Analfissur
d) Hemorroider
d) Perianalabscess
e) Proktit

Fråga 4) På vårdcentralen träffar du Johanna, 37 år, som söker för en smärtande stortå. Hon har sedan flera veckor ont på mediala kanten av höger stortå. När du undersöker henne ser du en uppdrivning längst mediala nagelkanten, med svallkött, och rodnad. Det gör ont vid beröring. Det ser ut som ett nageltrång.
Du har av väl avsatt tid för detta i tidboken. Hur handlägger du detta idag på VC?
Svar: Bedövar med ledningsanestesi, och klipper bort den mediala delen av nageln ska finnas med i svaret.

Egen kommentar: Kirurgisk behandling finns också i flera varianter av evulsio,
t ex Königs operation som innebär evulsio plus destruktion av nagelmatrix. Rekommenderad kirurgisk behandling är s k "kemisk König". Fenolen dödar de ytliga cellerna inklusive nagelmatrix liksom ytliga nervtrådar varför mindre smärta postoperativt. Den avdödade vävnaden avstöts sedan och en något smalare nagel växer ut.

Tentamen VT-22 6/6-22

Primärvård VT22 - kortsvarsfrågor

Fråga 1)
Till dig på VC kommer en 73-årig man. Han har ett välbehandlat blodtryck, han äter Candesartan för det. Han var för 3 månader sedan på årskontroll, och då låg allting bra. Han har sedan ganska länge besvär med värk i ryggen. Det senaste halvåret eller mer har han haft tilltagande besvär av att det gör ont i ryggen och ner i benen när han går. Smärtan strålar ner i benen, något mer ner i höger ben.

Nu har det börjat göra så ont när han går att han behöver stanna till en stund, men då släpper det värsta. Han är van att träna, han går till gymmet minst en gång/vecka sedan länge, men han har varit lite försiktigare

med de tunga vikterna. Han brukade tidigare värma upp i lugn takt på löpbandet, men det går inte längre då han får ont ner i benen. Han har märkt att det går bättre att värma upp på träningscykeln.

Han har tagit Alvedon 2 tabletter 3–4 gånger/dag de senaste månaderna, tycker dock inte att det räcker längre. Han har prövat att smörja in de onda partierna med Voltaren-gel, men hjälper inte.
Han förklarar att han inte kan ha det så här, och att han nu har prövat ”allt”.
Vid undersökning så går han lite framåtlutad, han är lite stel i ländryggen, och Straight-legtest ger möjlig smärta i båda benen. Inga uppenbara neurologiska bortfall i benen, och goda pulsar i båda fötterna.
Han undrar vad det är han har, och vad det är för något. Förklara det för honom?

Svar: Patienten tycks lida av det man kallar “Spinal Stenos” vilket innebär förträngning och stelhet i spinal-kanalen och då nerverna sätts i kläm så kan det visa sig som strålande smärtor i benet. Typiskt för detta är att smärtan brukar bli värre vid gående/stående och vila gör att smärtan lindras. Att böja sig framåt (flexion av ländryggen) ger smärtlindring medan lutning bak (extension av ländryggen) provoverar smärtan.

Egen kommentar: Detta beror på att flexion sträcker ligamentum flavum och bakre diskväggen och både spinalkanalen och foramina vidgas, medan vid extension buktar ligamentum flavum och diskväggen in i spinalkanalen och foramina förträngs

Den dominerande orsaken till spinal stenos är degenerativa processer som ofta progredierar med stigande ålder. Dessa begränsar utrymmet för nervstrukturerna i ländryggen. Komponenter som orsakar det begränsade utrymmet vid spinal stenos är:
- Spondylos, facettledshypertrofi.
- Hypertrofi av *lig. Flavum*.
- Diskdegeneration med sänkt diskhöjd, inskränkning av utrymmet i foramina

b) Hur vill du handlägga det här? Vad gör du? Förklara det för patienten?
Svar: MR och remiss till ryggortoped ska vara med.

Fråga 2) På VC träffar du en 61-årig kvinna som söker med ont i det högra knät sedan ganska länge. De senaste månaderna så räcker det inte längre med Alvedon som smärtlindring. Du träffade henne för samma sak förra året, och då tog hon kontakt med sjukgymnast. Träningen hade viss effekt, men nu värker knät på nätterna och stör nattsömnen. Hon säger att hon haft ont så länge nu, och hon orkar inte längre med att ha så här ont. Vid undersökning så noterar du att hon haltar något, och höger knä är lätt svullet, men något inskränkt rörelseomfång, men stabilt i övrigt. Det verkar göra ont när du undersöker knät, men ingen tydligt öm punkt.

Hon undrar vad det är hon har i knät. Vad svarar du henne?
Svar: Gon-artros. Det vill säga artros och benpålagringar i knäleden. Detta leder till inflammation som sedan ger smärta.

b) Hon vill veta vad vi gör nu. Vad svarar du henne?
Svar: Vi bör skicka remiss för röntgen av knäleden, för att se hur felställd den är och därefter remiss till Ortopeden för ställningstagande till operation.

Fråga 3) In på VC kommer en man som har en fiskekrok som fastnat med spetsen in i huden på ena fingret, som sitter fast. Beskriv hur du gör för att få bort den?
Svar: Är det en krok med hullingar så kommer den ej att kunna gå och dra ut samma väg som den kom in. Se först till att bedöva fingret med ledningsanestesi och trä därefter igenom hullingen för att sedan knipsa bort den. Dra ut nålen.

Fråga 4) En fredag eftermiddag kommer en 56-årig man till dig på VC på en akut tid. Han har sedan i morse kissat synligt rött, och nu är han orolig. Han mår helt bra i övrigt.
Han har hört att detta kan vara tecken på något allvarligt.
Vilken allvarlig diagnos behövs uteslutas?
Svar: Makroskopisk hematuri (blod i urinen) ska utredas enligt SVF för cancer i urinvägarna dvs. njurcancer/urinblåsecancer.

Tentamen HT-19 16/12-19

Primärvård HT19 - Kortsvarsfrågor

Fråga 1) En 38-årig man söker dig på vårdcentralen. Han har sedan flera månader tillbaka problem med att det ibland gör ganska ont när han ska tömma tarmen. Den senaste veckan har han sett lite rött blod på toalettpappret, och i går kom det en del blod i toaletten samtidigt som han tömde tarmen.
a) Vilka diagnoser överväger du, och vad måste uteslutas? Tre svar
Svar: Jag misstänker hemorrojder, analfissur och analcancer/rektalcancer.
Det som måste uteslutas är möjlig malignitet

b) Vilken undersökning planerar du för att göra på vårdcentralen för att utesluta allvarlig diagnos?

Svar: På vårdcentralen så har man inte tillgång till koloskopi och därmed får vi använda rekto/proktoskop. Oavsett om vilka fynd vi gör hemorrojder eller ej, och utan synlig malignitet så ska ändå patienten remitteras vidare för undersökning med koloskopi.

Fråga 2) En 32-årig kvinna som arbetar som bemanningsanställd med lagerarbete söker dig en måndag på vårdcentralen på grund av ont i ryggen. Hon berättar att hon den senaste dagarna har varit hemma från arbetet då hon har för ont i ländryggen för att kunna klara av sitt arbete, som innehåller många tunga lyft. Hon beskriver en molande värk i ländryggen, som hugger till ordentligt när hon rör sig och en lätt utstrålande smärta ner i höger ben.
Hon har inte velat ta några tabletter, utan vill bli ”ordentligt undersökt”.
När du undersöker henne så är hon ordentligt stel i ländryggen, uträtad ländlordos, normala reflexer i benen, inga neurologiska bortfall.
Vad gör du idag, förutom ordnar med smärtlindring och sjukskrivning?

a) Skickar en remiss för MR av ländryggen inom några veckor för att se om det är ett diskbråck innan man kan påbörja sjukgymnastik
~~b) Skickar en remiss för slätröntgen av ländryggen idag för att utesluta skelettskada~~
c) Skickar hem patienten, ber henne själv boka tid till sjukgymnast om inte smärtorna snabbt går över
d) Skickar in patienten till ortopedakuten för en ordentlig ortopedisk bedömning av patienten
e) Skickar in patienten till medicinakuten för att snabbt utesluta en reumatisk åkomma i ryggen

Fråga 3) En 66 årig man söker på vårdcentralen eftersom han har fått svårare att gå på grund av ont i höger knä. Han tycket det känns konstigt, kan inte böja knät helt, svårt att nå foten när han ska ta på sig skorna. Han har fått korta av sina dagliga promenader.
Vill nu ”få ordning på knät innan slalomsäsongen drar igång” I status viss hydrops i höger knä, ingen uppenbar instabilitet över ligamenten. Ingen rodnad. Lätt värmeökning över höger knä jämfört med vänster. Viss ömhet över ledspringan lateralt.
Mest sannolik diagnos och åtgärd?

a) Artros, remiss för sjukgymnastik
b) Borreliaartrit, beställ serologi
c) Korsbandsskada, remiss för MR
d) Meniskskada, remiss för artroskopi
e) Septisk artrit, skickas in till akuten

Fråga 4) En 28-årig kvinna kommer till vårdcentralen med ont i magen sedan 2-3 dagar. Senaste dygnet har det börjat göra mer ont. Vilken undersökning är mest avgörande för om du ska skicka in henne till akuten, förutom allmäntillståndet?

a) Bukstatus

b) CRP

c) Graviditetstest

d) Ultraljud buk

e) Urinsticka

Tentamen HT-20 14/12-2020

Primärvård HT20 - Kortsvarsfrågor

Fråga 1) En patient söker på vårdcentralen, för misstänkt hematuri. Du ordnar med remisser för en hematuriutredning. a) Vilka undersökningar ingår i en utredning av hematuri?
Svar: Cystoskopi och DT njurar/urinvägar

b) I vilka fall ska en patient som söker med misstänkt hematuri INTE utredas vidare enligt vårdprogram för hematuri? Svar: Patienten är en ung kvinna med sporadisk hemorragisk cystit - Patienten vägrar vidare utredning - Det är inte hematuri, utan rödfärgning av urinen, av till exempel rödbetor eller läkemedel.

Fråga 3) En 42 årig kvinna kommer på återbesök till vårdcentralen. Du träffade henne för 2 veckor sedan, då hon sökte akut för ont i nedre delen av ländryggen. Du sjukskrev henne då på heltid i 2 veckor från arbetet på en förskola. Hon fick recept på Alvedon och Naproxen.
Nu mår hon bättre, hon har lite mindre ont i vila. Hon tror dock själv inte att hon kan börja arbeta heltid i övermorgon när hennes sjukskrivning går ut. Hur handlägger du detta idag på VC?
Svar: Fortsatt smärtlindring, eventuellt kontakt med sjukgymnast, fortsatt sjukskrivning på deltid. Eventuellt återbesök.

Allmän Kirurgi:

Tentamen VT-21

Kirurgi - Single Best answer

Fråga 1) Vad karakteriserar ljumskbråck hos kvinnor och män?
a) Femorala bråck är alltid medfödda bråck hos kvinnor
b) Femorala bråck är vanligare hos män än hos kvinnor
c) Laterala bråck är vanligare än mediala bråck hos män i övre medelåldern
d) Ljumskbråck indelas i mediala (direkta), laterala (indirekta) och femorala bråck hos både kvinnor och män.
e) Omkring var fjärde kvinna blir opererad för ljumskbråck någon gång under livet

Fråga 3) En 17 årig frisk man söker på akutmottagningen för en smärtsam, rodnad och värmeökad perianal abscess (böld 2 cm från anus). Hur bör man akut handlägga hans perianala abscess?

a) Behandla först med antibiotika tills abscessen är mogen
b) Gör en rektoskopi på akutmottagningen för att utesluta tumör
c) Gör en kort incision i lokalbedövning på akutmottagningen
d) Lägg in patienten och planera för en operation i narkos
e) Remittera patienten för en ultraljudsledd dränering av abscessen

Fråga 4) En 17-årig frisk man kommer på ett återbesök till kirurgmottagningen. Du träffar patienten tillsammans med din handledare. Sex veckor tidigare behandlades han för en perianal abscess.
Han har nu fortsatta besvär med att såret geggar och att det kommer blod och var på kalsongerna.
Ni undersöker honom och ser en vätskande öppning i kanten på ärret.
Vad blir er nästa åtgärd om patienten har kvarvarande besvär som ovan?

a) Ni tar en sårodling och behandlar den kvarvarande abscessen med peroral antibiotika i 10 dagar.
b) Ni misstänker en analfistel och planerar en ny undersökning i narkos och överväger även att skriva en remiss för en magnetröntgen av rektum.
c) Ni misstänker en kvarvarande abscess och remitterar patienten för en ultraljudsledd dränering.
d) Ni misstänker en tumör och tar biopsier ifrån sårkanten.
e) Ni utför en rektoskopi och om denna är normal ger ni lugnande besked om att abscessen är under läkning och ber patienten höra av sig om besvär kvarstår efter ytterligare 6–8 veckor.

Fråga 5) I samband med en årlig hälsokontroll har man funnit blod i avföringen hos en pigg 77-årig man

(pos F-Hb). Han har dessutom ett blodvärde (Hb) på 110 och ett järnvärde på 8 (s-Fe). Han har förmaksflimmer och pågående behandling med Tablett Eliquis 5 mg morgon och kväll. Han berättar att han ibland ser rött blod och slem i toalettstolen i samband med defekation (hematochezi).

Vid toalettbesök behöver han krysta mycket då han blivit alltmer förstoppad och har svårt att tömma tarmen helt. Du och din handledare undersöker nu patienten per rektum samt utför rekto-och proktoskopi. Ni finner grad 1/grad 2 hemorrojder i analkanalen. Hur handlägger ni denna patient?

a) Ni behandlar direkt hans hemorrojder genom att sätta gummiband över de tre största hemorrojderna. Han uppmanas boka ny tid vid fortsatt synlig rektal blödning.
b) Ni behandlar direkt hans hemorrojder genom att sätta gummiband över de tre största hemorrojderna och beställer en koloskopi inom 6–8 veckor.
c) Ni ger honom recept på laxerande medel och beställer en koloskopi enligt SVF.
d) Ni ger honom recept på laxerande medel och beställer en DT colon inom 6–8 veckor.
e) Ni sätter upp honom för snar operation av hemorrojderna ad modum Milligan.

Fråga 6) Vid koloskopi har man funnit en misstänkt cancertumör i mellersta delen av sigmoideum samt ett flertal oretade divertiklar i samma del av tarmen hos en 60 årig kvinna. Hur ska hon utredas avseende blodprover och bilddiagnostik?

a) Ca-19, (DT) datortomografi av thorax och buk.
b) CEA, (DT) datortomografi av thorax och buk.
c) CEA, (DT) datortomografi av thorax och buk samt PET (positronemissionstomografi).
d) CEA, (DT) datortomografi av thorax och buk samt MRT rektum (magnetröntgen av lilla bäckenet)
e) CEA, (DT) datortomografi av thorax och buk samt skelettscintigrafi

Kommentar: CEA (Carcinoembryonalt antigen) förhöjt hos 80% med teratom. Det används för att se hur väl en behandling fungerar mot cancern. Normalvärde hos en frisk person är 0-2.5 ng/L, värden >10 ng/L indikerar på cancersjukdom och nivåer > 20 ng/L indikerar på spridd cancer.

Fråga 7) En 53-årig pigg kvinna opereras för en sigmoideumcancer med en titthåls operation, dvs en laparoskopisk sigmoideumresektion. Operationen och den postoperativa vården förlöper komplikationsfritt och du får en rad frågor vid utskrivningssamtalet. Hennes första frågor avser operationssåren och stygnborttagning. Vilken information ger du henne?

a) Om såren vätskar och huden är rodnad bör hon påbörja antibiotika och låta stygnen sittavkvar i ytterligare 4 – 6 dagar.
b) Om såren vätskar och huden är rodnad bör hon påbörja antibiotika och låta stygnen sitta kvar i ytterligare 7 –12 dagar.
c) Stygnen behöver inte tas bort då man alltid syr i huden med absorberbara suturer efter utförda laparoskopiska tarmingrepp.

d) Stygnen bör tas bort efter 4 - 6 dagar på vårdcentral (husläkarmottagning)
e) Stygnen bör tas bort efter 7–12 dagar på vårdcentral (husläkarmottagning)
Egen kommentar: Riktmärken för suturtagning i olika hudområden skiljer sig beroende var på kroppen stygnen sätts, hur mycket huden rör sig i respektive område och som regel sitter stygn längre tid i nedre delar av kroppen.

Ögonlock: 4 - 6 dagar
Ansikte: 5 - 7 dagar
Munslemhinna: 10 - 14 dagar
Skalp: 7 - 10 dagar
Framsida bål: 8 -10 dagar
Rygg: 14 dagar
Övre extremiteter: 7 - 10 dagar
Nedre extremiteter: 14 - 17 dagar
Fot: 14 - 17 dagar

Fråga 8) En magerlagd 84-årig kvinna inkommer till akuten med svåra konstanta buksmärtor sedan 4 timmar. I anamnesen har hon en genomgången hjärtinfarkt 5 år tidigare. Medicinerar med T Trombyl. EKG visar ett nytillkommet förmaksflimmer. I bukstatus finner du en kraftig palpationssmärta i alla bukkvadranter men inget muskelförsvar. Trots 10 mg Morfin iv uppger hon fortsatt svåra och ihållande buksmärtor. Blodprover tas och dropp ordineras. Vad blir ditt nästa steg?

a) Beställer en datortomografi med kontrast direkt
b) Beställer MR av buken direkt
c) Lägger in patienten på vårdavdelning för bukobservation
d) Lägger in patienten på IVA för optimerad smärtlindring
e) Lägger in patienten på HIA för övervakning

Egen kommentar: Misstänkt tarmischemi pga emboli i a.mesenterica sup/inf.

Fråga 9) En 25-årig tidigare frisk man söker akut för blodig kräkning och buksmärtor. Han har yrsel och känner sig utmattad. I anamnesen framkommer att han några timmar insjuknat med ett flertal vattniga diarréer och häftiga kräkningar. Blodet noterade han vid den senaste kräkningen. Han remitteras för en gastroskopi. Vilken är den troligaste orsaken till den blodiga kräkningen?

a) Duodenalulkus
b) Esofagit
c) Esofagusvaricer
d) Mallory Weiss syndrom
e) Ventrikelulkus

Fråga 10) En 16 årig man inkommer till kirurgklinikens akutmottagning med sex (6) timmars anamnes på smärtor i höger fossa. Han är illamående och har kräkts. Vid undersökning finner du en indirekt och direkt släppömhet i högra nedre delen av buken. Blodtrycket är 120/75 och pulsen 94. Smärtan graderas till 8 på en VAS skala. Vilken ordination av läkemedel och dropp är korrekt?

a) Injektion Morfin 1 ml iv (10 mg/ml) och 1000 ml Ringer acetat iv.
b) Injektion Morfin 2,5–5 mg iv (10 mg/ml) och 1000 ml Ringer acetat iv
c) 1000 ml Ringer acetat iv. Du avvaktar smärtlindring tills korrekt diagnos är satt.
d) Injektion Toradol 30 mg/ml, 1 ml iv och 1000 ml Ringer acetat iv.
e) T Morfin 10 mg och 1000 ml Ringer acetat intravenöst (iv)

Fråga 11) En tidigare frisk 55 årig man inkommer till akutmottagningen med smärtor i nedre delen av buken. I status finner du en subfebril patient som är opåverkad i vila. Temp 38. Buken är mjuk men ömmar vid palpation på djupet i vänster fossa. CRP 87. Datortomografi av buken visar ett långsträckt område i sigmoideum med en mindre mängd gasansamlig utanför tarmväggen och i anslutning till tarmfickor. Du misstänker en täckt perforerad divertikulit. Hur bör man akut handlägga denna?

a) Lugnande besked och skickar hem patienten med peroral antibiotika i 10 dagar
b) Lägga in patienten fastande med dropp och antibiotika samt smärtlindring vid behov
c) Lägga in patienten fastande med dropp och smärtlindring vid behov.
d) Lägga in patienten fastande med dropp och smärtlindring vid behov. Planera för koloskopi under det akuta vårdtillfället för att utesluta tumör.
e) Operationsanmäler direkt för laparotomi och stomimarkering dessförinnan

Fråga 12) En 65 årig kvinna genomgår en planerad ERCP pga. en choledochussten. Några timmar efter ingreppet uppger hon kraftiga övre buksmärtor och illamående. Du misstänker en ERCP- orsakad pankreatit. Hur behandlar du denna patient det första vårddygnet?

a) Dropp och antibiotika samt morfin vid behov
b) Dropp och antiinflammatoriska läkemedel (kortison och NSAID)
c) Dropp och morfin vid behov
d) Dropp och morfin vid behov samt ultraljudsledd dränering
e) Vätskerestriktion och fasta samt morfin vid behov

Fråga 13) Hur bör man handlägga en palpabel, 2 cm stor ömmande resistens i bröstet, hos en 45 årig kvinna som uppger att förändringen ändrar storlek beroende på var hon befinner sig i menstruationscykeln?

a) Dränering i lokalbedövning och antibiotika
b) Informera om att det rör sig om ett godartat fibroadenom och att ingen åtgärd är nödvändig

c) Operation med excision av förändringen för att få ett PAD
d) Punktion och symptomlindrande operation om resistensen orsakar smärta
e) Trippeldiagnostik för att utesluta bröstcancer

Fråga 14) Truncus coeliacus avgår ifrån aorta och delar sig ofta i tre kärl vilka försörjer ett flertal organ i övre delen av buken. Vilka är dessa tre (3) kärl?

a) a.hepatica communis, a. lienalis, a.gastrica sinistra
b) a.hepatica communis, a.sinistra, a.mesenterica inferior
c) a.lienalis, a.gastrica sinistra, a.mesenterica inferior
d) a mesenterica superior, a.gastrica communis, a.hepatica sinistra
e) a.mesenterica superior, a.lienalis, a.gastica sinistra

Fråga 14) Till traumarummet kommer en 35 årig man som hittats okontaktbar vid tunnelbaneuppgången. Han förmodats ha ramlat i rulltrappan. Vid ankomsten finner du en patient som inte är vaken men reagerar vid smärtstimulering. GCS 11. Saturation med 5 liter syrgas på grimma är 87. Han har djupa sårskador i skalpen och vid ögonbrynet som blöder rikligt. Blodtryck 100/65. Puls 110. Mun och svalg inspektera ua. Vid auskultation nedsatt andningsljud och dämpning vid perkussion över hela vä lungfält. Buken sammanfallen. Blodglukos 12.
Hur handlägger du traumapatienten enligt ATLS konceptet och vilka blir dina första åtgärder?

a) Ordinerar 2 liter Ringeracetat och kontrollerar blodtrycket på nytt
b) Ordinerar 2 liter Ringeracetat och beställer en akut trauma-CT undersökning
c) Ordinerar 2 påsar blod och plasma och operationsanmäler för akut thorakotomi
d) Ordinerar 2 påsar blod och plasma, sätter tryckförband över sårskadorna och beställer en akut trauma-CT
e) Sätter ett vänstersidigt Bulowdrän och beställer en akut trauma- CT undersökning

Kirurgi - Kortsvarsfrågor

Fråga 1) En 60 årig man söker på akutmottagningen för klåda och mörk urin sedan 3 dagar. Han har även lätta buksmärtor och illamående. Han berättar att han sedan tonåren haft oregelbunden avföring. Han har aldrig sjukhusvårdats. I status noteras att hudkostymen ser antytt gul ut.
a) Vad saknar du i anamnesen? Ge 4 exempel på frågor som du ställer till patienten
Svar: Eventuell viktnedgång, svettningar, feber, färg på avföring, alkoholförbrukning, läkemedel, utlandsresor, sjukdom i familjen.

b) Efter kompletterande anamnestagande och status ordinerar du blodprover. För att särskilja orsaken till patientens ikterus beställer du konjugerat respektive okonjugerat bilirubin. Ge exempel på tillstånd som kan orsaka höga nivåer av konjugerat bilirubin respektive okonjugerat bilirubin?
Svar: Vid konjugerad bilirubinemi kan man misstänka posthepatisk ikterus (gallsten, tumör).
Vid hemolytisk ikterus och anemi har man höga nivåer av okonjugerat bilirubin.

Vad blir ditt nästa steg för att driva diagnostiken vidare om du finner ett högt värde av konjugerat bilirubin?
Svar: Ultraljud lever/gallvägar, alternativt DT buk.

Fråga 2) En 30-årig kvinna kommer på en akuttid till kirurgmottagningen för bedömning.
Hon har 1 vecka tidigare opererats för sin övervikt med titthålskirurgi.
Hon har svårt att äta och har redan haft en snabb viktnedgång.
a) Ange en anledning till att hon har svårt att äta?
Svar: reflux, tidig mättnadskänsla (liten ventrikelficka), postoperativ infektion

b) Efter att hon fått beskriva sin upplevelse passar du också på att kontrollera läkningen av operationssåren och du bekräftar att inga infektionstecken föreligger. Vilken typ av sutur tror du att huden är försluten med?
Svar: resorberbar intracutan 3,0 eller 4,0. Icke resorberbar/hudstaplers
c) När bör suturerna tas bort?
Svar: Framsida bål gäller 8–12 dagar

d) Efter bukkirurgi får patienterna någon form av trombosprofylax. Nämn två faktorer som ökar risken för tromboser efter kirurgi? Svar: lång operationstid, immobilisering, benstöd, dehydrering.

Fråga 3) På uppvakningsavdelningen ligger en man i 20 års åldern. Han har precis vaknat upp ur narkos efter en akut operation av ileus. Han inkom för några timmar sedan med svåra buksmärtor där datortomografi av buken visade ett tydligt tvärt stopp i tunntarmen med kraftigt dilaterad tarm proximalt om hindret.
a) Vad kallas denna form av ileus?
Svar: bridileus, mekanisk ileus

b) Nämn två orsaker till att man kan drabbas av denna form av ileus?
Svar: tidigare kirurgi, bukinfektion, främmande kropp, gallsten, adherenser, bråck, tumör

Fråga 4) Till akuten inkommer en 70-årig kvinna med smärtor i höger fot och bröstkorg.
Symtomen uppstod 4 timmar tidigare då hon satt och tittade på TV nyheterna. Hon tyckte först att foten började smärta och domna bort. Även känseln i foten var annorlunda och på väg till balkongen för att ta en cigarett snubblade hon dessutom och slog i revbenen mot dörrkanten.
Bröstkorgen börjar göra alltmer ont vid djupa andetag och hon tycker att foten är både kall och bortdomnad.

a) Beskriv kortfattat hur patienten bör undersökas hur du undersöker henne på akutmottagningen avseende hennes symptom från foten?
Svar:hjärt- och lungstatus, palperar buken, undersöker båda benen, pulsar ljumske till fotrygg, styrka, färg, känsel. Behåring. Sår. ABI

b) Vilket hjälpmedel kan du använda för att ställa diagnosen med tanke på hennes symtom från foten

förutom ditt stetoskop? Svar: Doppler, Bedside Ultraljud med och utan doppler.

c) Vad kallas tillståndet med multipla revbensbrott och paradoxal andning?
Svar: Flail chest, instabil bröstkorg

d) Var i ATLS konceptets prioriteringsordning bör detta tillstånd med multipla revbensfrakturer bedömas?
Svar: Prioritering Ordning B=breathing

Ordinera i tabellen nedanför två läkemedel med olika verkningsmekanismer mot smärta:

Svar: exempel på korrekta svar i grönt

preparatnamn	styrka	dygnsdos	administrationssätt
Finikant(exempel)	*30mg*	*1x2*	*peroral*
Alvedon	*500 mg*	*2x4*	*peroral*
Perfalgan	*10 mg/ml*	*100 ml max 4ggr*	*intravenöst*
Morfin	*1 mg/ml*	*2-5 ml vb ej maxdos*	*intravenöst*
Oxynorm	*5 mg*	*1 vb ej maxdos*	

Andra NSAID eller morfinanaloger kan också ge poäng

Fråga 6) En äldre man med artros i knän och höfter söker på vårdcentral för trötthet. Han har nyligen genomgått en gastroskopi pga anemi. Vid undersökningen fann man ett flertal mindre ulcus
a) Med vilka läkemedel ska ett duodenalulcus i behandlas
Svar: PPI - syrahämmande läkemedel ex Omeprazol samt 2 sorters antibiotika ex Klacid/Amimox/Flagyl.

b) Ange de två vanligaste orsakerna till magsår?
Svar: Orsaken kan vara NSAID, stress, rökning, alkohol. Helicobacter pylori. Bakomliggande tumörsjukdom.

c) Vad frågar man efter på patologiremissen om man tar en biopsi från kanten av ulcus i magsäcken?
Svar: Du frågar efter tumör/dysplasi/cancer/malignitet. Ibland även förekomst av HP

Fråga 7) En 27 årig kvinna söker med ändtarmsbesvär. Hon har ont när hon sitter och när hon går på toaletten. Hon noterar ibland rött blod i toaletten vilket gör henne orolig. Symptomen förvärrades efter graviditet och förlossning.
a) Nämn två vanliga tillstånd hon kan ha drabbats av och som är lämpliga att undersöka med rekto-och proktoskopet? Svar: hemorrojder, fissur, ej troligt med tumör.

b) Välj ett av tillstånden i föregående fråga och ange vilka råd om behandling och förebyggande åtgärder patienten bör få?
Svar: undvika förstoppning, krystning, råd om toalettbesök, fibrer. Vid fissurer salva och smärtlindring.
Vid hemorrojder ev injektion och gummiligatur. Anser att salva är accepterat som behandling även vid hemorrojder

c) Vilken sensorisk nerv innerverar området kring anus?
Svar: N. Pudendus från S3-S4

Tentamen VT-21

Kirurgi - Single Best answer Lärandemål 58 Buksmärta

Fråga 1) Du är kirurgjour på ett länsdelsjukhus. På akutmottagningen träffar du en tidigare väsentligen frisk 69-årig kvinna som söker med tre dygns anamnes på buksmärtor i övre delen av buken. Smärtorna började som intensiva krampsmärtor i mellangärdet som klingade av efter några timmar. Nu har hon molvärk och rörelsekorrelerade smärtor i samma område.

Vid bukpalpation är hon distinkt öm under höger arcus. Hon har ett gott allmäntillstånd, temp 38,1, puls 90, och BT 150/75. CRP är 112, LPK 14,1 och övriga prover är ua.
Hur bör detta tillstånd behandlas om den diagnos du misstänker bekräftas?

a) Akut inläggning med intravenös antibiotika och därefter elektiv laparoskopisk kolecystektomi några månader senare
b) Akut inläggning med intravenös antibiotika och därefter planerad ERCP med sfinkterotomi och stenextraktion i lugnt skede
c) Akut inläggning med intravenös antibiotika och laparoskopisk kolecystektomi under samma vårdtillfälle
d) Akut inläggning för akut laparoskopisk kolecystektomi utan intravenös antibiotikabehandling
e) Akut inläggning med intravenös antibiotika och ERCP med sfinkterotomi och stenextraktion

Egen kommentar: Om patienten inte är septisk så behövs inte i.v antibiotika.

Fråga 2) Lärandemål 43 Knöl i ljumske
En 72-årig kvinna har genomgått en trauma-DT efter en cykelolycka. Hon mår bra och undersökningen påvisar inga skador alls. Som bifynd skriver dock röntgenkollegan att det föreligger ett högersidigt ljumskbråck, som inte beskrivs mer detaljerat. Patienten förnekar symptom som kan relateras till detta.
Vilken handläggning tycker du är mest korrekt?

a) Inläggning för operation av bråcket dagtid men ej jourtid, oavsett beskrivna symptom
b) Om patienten anamnestiskt inte har några bråcksymptom ska operation avstås
c) Remiss för bråckbälte och sjukgymnastik för att minska inklämningsrisken, i väntan på operationsdiskussion
d) Om patienten bejakar en knöl som kommer och går i ljumsken bör hon akut genomgå öppen operation
e) Remiss för elektiv, laparoskopisk operation, oavsett symptombild

Fråga 2) Lärandemål 66 Sväljningssvårigheter

Du arbetar som AT-läkare på en vårdcentral och träffar nu en 42-årig tidigare väsentligen frisk man som söker pga att mat allt oftare fastnar i bröstet när han sväljer. Ibland har han också noterat att odigererad föda kommer tillbaka upp i munnen. Besvären har kommit smygande under det senaste året och han förnekar viktnedgång.

Vilken är den första undersökningen som du ska beställa?

a) Sväljningsröntgen med vattenlöslig kontrast

b) Sväljningsröntgen med bariumkontrast

c) CT med peroral kontrast

d) Gastroskopi

e) Esofagusmanometri

Fråga 4) Lärandemål 67 Ändrade avföringsvanor + 66 resistens i buken.

Du arbetar på övre GI-sektion på kirurgklinik och blir ansvarig för att bedöma en remiss från en vårdcentral. Kollegan där har utrett en vital 58-årig kvinna för tarmbesvär. Baserat på svaren på koloskopi med px och DT thorax-buk föreligger en koloncancer, T3N1M1, där M1 utgörs av tre mindre, perifera levermetastaser.

Utöver nybesök till mottagningen, vilket av förloppen nedan sätter du igång?

a) Först MDT (multidisciplinär Terapikonferens) med sannolikt beslut om kurativ strategi med neoadjuvant behandling och sedan operation av både primärtumör och metastaser

b) Först neoadjuvant behandling och sedan ny röntgen. Om metastaserna då försvunnit så MDT med sannolikt beslut om operation av primärtumören

c) Först operation av primärtumören. Sedan MDT efter PAD-svar och då beslut om eventuell adjuvant behandling

d) Först ablation av metastaserna. Sedan MDT för beslut om eventuell palliativ onkologisk behandling

e) Först operation av metastaserna. Sedan MDT efter PAD-svar för beslut om eventuell onkologisk behandling eller operation av primärtumören **direkt**

Fråga 5) Du arbetar som underläkare på kirurgakuten. En 78-årig kvinna söker akut med smärtande höger underben sedan några timmar, utan föregående trauma. Hon medicinerar för hypertoni.

Hon genomgick en knäplastik i samma ben för 10 år sedan, och hon har haft bra funktion i benet fram tills nu.

Hon berättar att foten nu har domnat och känns svagare och möjligen lite svalare än den andra foten.

Vad misstänker du i första hand?

a) Compartment-syndrom

b) Artäremboli

c) Diskbråck med påverkan på L4-L5-rötterna

d) Proteslossning

e) Djup ventrombos

Fråga 6) Lärandemål 54 Anorektal smärta

En tidigare frisk 23-årig man söker med några dagars anamnes på anala smärtor och nu också feber. I status finner du ett ömmande och fluktuerande 4-5 cm stort område klockan 1-3 (gynläge). Per rectum är inte möjligt att genomföra då patienten upplever det som mycket smärtsamt. Vilken är den lämpligaste behandlingen?

a)Behandling med mjukgörande tarmmedel och nitroglycerinsalva
b) Incision och dränering i generell anestesi
c) Punktion med grov injektionsnål och aspiration i lokalbedövning
d) Ultraljudsledd dränering med pigtailkateter
e) Operation med lateral subkutan sfinkterotomi i spinalanestesi

Egen kommentar: Patienten har troligen en *perianalabscess* vilket gör oerhört ont, smärtan tilltar vid defekation och PR är sällan möjlig pga utlöser intensiv anal smärta. Ska handläggas med smärtlindring fram till op, behandlas med kirurgisk dränage i narkos. 50% av patienterna får komplikation i form av analfistel.

Fråga 7) Lärandemål 58 Buksmärta.
Du är underläkare på kirurgkliniken på ett länssjukhus. En 28-årig kvinna som genomgått en laparoskopisk *gastric bypass-operation* på kliniken för ett halvår sedan har bokat ett extra återbesök hos dig på mottagningen. Hon berättar att hon sedan operationen ofta får ont i epigastriet och kräks efter måltiderna. Besvären har successivt blivit sämre under de senaste månaderna.

Hon har sedan operationen gått ner 27 kg i vikt och har nu ett BMI på 29. Inför återbesöket har hon gjort en CT-buk som är utan anmärkning förutom dilatation av tunntarmsslyngan som leder ned från magsäcksfickan, dvs den del av tunntarmen där maten först passerar ned (detta kallas för det alimentära Roux-benet) innan den går ihop med den del av tunntarmen genom vilken galla och bukspott ansluter. Vilken är den sannolika förklaringen till patientens besvär?

a) Återkommande gallstensanfall
b) Slitsherniering
c) Tunntarmsinvagination
d) Ulcus
e) Stenos i entero-enteroanastomosen

Egen kommentar: Operation för att minska obesitas kallas “bariatrisk kirurgi” och finansieras av landsting/region då man anser att hälsovinster kan uppnås med viktreduktion för att minska risken för metabola konsekvenser och komorbiditerer. De två operationerna som utförs är **“Gastric Bypass”** genom laparoskopisk kirurgi, är starkt inducerat vid reflux, insulinkrävande DM typ II.
“Gastric Sleeve resektion” görs också lapraskopiskt och innebär irreversibel ventrikelresektion. Dock lägre risk för hernieringsproblematik.

Komplikationer efter obesitaskirgugi ligger på 3-4% i Sverige, dock så har dessa patienter en ökad risk för trombos, lungemboli och hjärtinfarkt. En allvarlig komplikation vid Gastric Bypass är läckage i någon form av anastomoserna, detta ses i första hand som symptom som ökad puls och sämre AT, passageröntgen kan utföras om patienten inte är alltför instabil. Vid stark misstanke om läckage rekommenderas omedelbar intervention.

Efter Gastric Bypass lam en intern tunntarms-herniering uppstå med risk för strangulation, CT kan vara diagnostiskt med fynd av dilaterad urkopplad ventrikel/duodenum även sk "whirpool-sign" med rotation av mesentriella kärl.

Fråga 8) Lärandemål 58 Buksmärta

En 76-årig man med tidigare njurstensbesvär inkommer som larmpatient med ambulans till akutmottagningen med svår smärta i vänster flank. Han är kallsvettig och tachypnoisk. Pulsen är ytlig, frekvens 125, systoliskt blodtryck 90 mm Hg. Vilken allvarlig diagnos måste du överväga?

a) Aortadissektion typ A
b) Rupturerat bukaortaaneurysm
c) Rupturerat lienalisaneurysm
d) Aortadissektion typ B
e) Njurstensanfall

Fråga 9) Lärandemål 58 Buksmärta

En 19-årig tidigare helt frisk kvinna inkommer till akutmottagningen med 2 timmars anamnes på plötsligt insättande smärta i nedre delen av buken med utsrålning mot korsryggen. Hon mår illa men har inte kräkts. Vid undersökning så ömmar hon tydligt långt ned i höger fossa iliaca. Temp 37,5, LPK är 10,2 och CRP <1, urin-HCG negativt. Vad blir nästa steg i din handläggning?

a) Remitterar patienten för subakut ultraljudsundersökning av buken dagen efter
b) Remitterar patienten för akut gyn-konsultation
c) Remitterar patienten för en akut DT
d) Anmäler patienten för akut diagnostisk laparoskopi
e) Ordinerar NSAID och uppmanar henne att söka igen om försämring

Fråga 10) Lärandemål 58 Buksmärta + 62 Gulsot

I egenskap av underläkare går du rond på kirurgiska akutvårdsavdelningen. Där ligger en 75-årig, ensamboende och pigg kvinna som kommit in med några dagars anamnes på smärtor i mellangärdet. I lab noteras bilirubin på 116 och lätt förhöjda transaminaser, ALP och GT. Hon har genomgått en CT buk som påvisar gallsten såväl i gallblåsan som i koledokus och vida intra- och extrahepatiska gallvägar. Vilket av nedanstående alternativ beskriver bäst hur hon bör behandlas?

a) Laparoskopisk kolecystektomi med rendez-vous-ERCP och stenextraktion
b) Laparoskopisk kolecystektomi kombinerat med endoskopiskt ultraljud
c) ERCP med sfincterotomi och stenextraktion
d) ERCP med stenextraction utan sfincterotomi
e) Laparoskopisk kolecystektomi med stenextraktion via koledokotomi

Egen kommentar: Endoskopisk **R**etrograd **C**holangio **P**ancreaticografi **(ERCP)**

Innebär är en undersökning där man går ner med ett endoskop via munnen ner till magsäcken och duodenum för att identifiera öppningen till gallvägarna och bukspottkörteln. Över 90 % av alla kolecystektomier i Sverige genomförs laparoskopiskt.

Vid fynd av en eller flera stenar i de djupa gallvägarna vid en laparoskopisk galloperation kan försök till transcystisk extraktion av konkrementen utföras. Detta kräver i regel dilatation av ductus cysticus. **Rendez-vous** teknik innebär att en ledare förs ned i gallgången via Ductus cysticus och underlättar kateterisering av gallgången.

Fråga 11) Lärandemål 58 - Buksmärta

En 76-årig, dement kvinna med känd tablettbehandlad hypertoni och tidigare alkoholmissbruk inkommer till akutmottagningen från sitt demensboende på grund av svåra buksmärtor. Hon är inte tidigare bukopererad. Vid undersökningen finner du en mycket smärtpåverkad kvinna som ligger och vrider sig på britsen.

Hon är svårundersökt pga smärtan, men du kan konstatera att hon är öm i buken utan uppenbart muskelförsvar. Puls 130, BT 140/90. Du noterar oregelbunden hjärtrytm och EKG visar förmaksflimmer.
Hon får iv opioider för smärtlindring men blir mest dåsig utan att bli riktigt smärtlindrad.
Vilken diagnos misstänker du i första hand?

a) Tunntarmsileus med incarcererad tarm
b) Arteria mesenterica superior-emboli med ischemisk tarm
c) Akut nekrotiserande pankreatit
d) Rupturerat bukaortaaneurysm
e) Perforerat ulcus

Fråga 12) Lärandemål 58 Buksmärta. 12.

En 59-årig man som tidigare genomgått proktokolektomi med bäckenreservoar pga ulcerös kolit inkommer till akutmottagningen med buksmärtor och kräkningar. I status noteras utspänd och tympanistisk buk, som ömmar något, men utan muskelförsvar.Datortomografi visar tunntarm som är dilaterad med gas-vätskenivåer ned till strax oralt om bäckenreservoaren. Vilken är den mest sannolika diagnosen?

a) Pouchit med svullnad och sekundärt tarmhinder
b) Inre herniering i mesenterialslits med tunntarmsileus
c) Malignitet i bäckenreservoiren med mekaniskt hinder
d) Tunntarmsileus pga adherenser eller brid
e) Uttalad koprostas med sekundär ileus

Fråga 13) Lärandemål 56 Blod i avföringen. 13.

En 57-årig kvinna söker VC pga ljusrött blod i avföringen till och från under de två senaste månaderna. I samband med sina graviditeter hade hon en hel del besvär med hemorrojder. Vilken av följande är den

bästa handläggningen?

a) Palpera per rektum och om man känner hemorrojder skriva recept på salva Xyloproct och bulkmedel
b) Palpera per rektum, göra prokto- och rektoskopi och om man inte finner hemorrojder beställer man en koloskopi
c) Palpera per rektum och beställa en koloskopi
d) Palpera per rektum, göra prokto- och rektoskopi och beställa en virtuell datortomografi-koloskopi
e) Palpera per rektum, göra prokto- och rektoskopi och oavsett om man finner hemorrojder beställa en koloskopi

Fråga 14) Lärandemål 69 Knöl i bröstet
En 35-årig, ammande kvinna inkommer till akuten med ett smärtande och rodnat höger bröst.
Hon uppger att besvären började för ca 12 timmar sedan och bara blir värre, nu har hon även fått feber.
Vid undersökning finner du en svullnad på laterala sidan av höger bröst. Det är värmeökat och rodnat.
Palpation är mycket smärtsamt. Hur bör man handlägga denna patient?

a) Skriva ut antibiotika och skicka hem patienten
b) Lägga in patienten med iv antibiotika
c) Lägga in patienten och incidera det du misstänker vara en abscess
d) Beställa ett ultraljudslett dränage
e) Beställ ultraljudslett dränage och ordinera antibiotika

Egen kommentar: 0.1-0.3 % av ammande kvinnor utvecklar bröstabscess, det uppkommer vanligen 3-8 veckor Postpartum. Diagnostik bygger på palpation och ultraljudsundersökning. En mindre abscess < 3 cm punkteras med kanyl för att tömmas, kan behöva tömmas flera gånger. En större abscess med diameter > 3 cm rekommenderas incision och dränage. Antibiotika ges p.o Flucloxacillin 1 g x 3 i 10 dagar.
Vid överkänslighet mot penicillin ges p.o klindamycin 150 mg x 3 i 10 dagar.
Barnet kan fortsätta att ammas på båda brösten och mamman uppmuntras att fortsätta amma även på den infekterade sidan.

Allmän kirurgi - Kortsvarsfrågor Lärandemål 58 Buksmärta + Basvetenskaplig integrering.

Fråga 1) En tidigare frisk 45-årig man söker akuten pga plötsligt påkomna smärtor i övre delen av buken med utstrålning mot ryggen. Vid undersökning är han kraftigt palpöm i epigastriet men i övrigt inga avvikande fynd i status. Blodtryck 135/80 mm Hg, puls 70 per minut, temperatur 37,9. LPK 11,2 (x10 upphöjt till 9/L) , CRP 78 mg/L, PAmylas 6,23 mikrokat/L (=förhöjt).

a) Vilken diagnos misstänker du?
Svar: Pankreatit

b) Vilka är de 2 vanligaste orsakerna till denna diagnos?

Svar: Stas pga gallsten samt överkonsumtion av alkohol

c) Nämn ytterligare 3 orsaker till denna diagnos?
Svar: Tumör, autoimmun pankreatit, läkemedel, hyperlipidemi, ERCP, hypercalcemi, pancreas divisum

d) Hur handlägger du denna patient från akuten och planerar för det närmaste dygnet?
Svar: Patienten läggs in och ordineras i.v smärtlindring samt i.v vätska (viktigt)
Övervakning sker enligt NEWS och vätskebalans/diuresmätning samt UL gallvägar .

e) Några timmar senare ringer sjuksköterskan från avdelningen och säger att patienten är takykard och plockig
Vad misstänker du nu och vad hade man vid denna misstanke kunnat ordinera redan på akuten i förebyggande syfte?
Svar: Stark misstanke om Wernicke-Korsakoff's (WKS) vilket är en neuropsykiatrisk rubbing som drabbar patienter med alkoholberoende i abstinensfas. Behandling profylaktisk ges i.v Tiamin (vitamin B1) och benzodiazepiner.

En vecka senare rondar du samma patient på avdelningen och nu har han, efter en initial förbättring, stigit till CRP 186 och och har av och till feber.
f) Vad misstänker du och hur ska du utreda din misstanke?
Svar: Misstanke om bukinfektion med abscess, DT med i.v kontrast ger radiologisk översiktsbild

Fråga 2) Lärandemål 93 Trauma/skada. + 91 smärta i nacke/rygg
Ambulansen har larmat att de kommer in med en 25-årig kvinna som ramlat av en häst.
När de kommer till akutrummet så ligger hon på en spine-board. Hon är vaken och kan uppge sitt personnummer.
Hon klagar på smärta från thorax och nacken. BT 130/65, P 90, temp 37,2 SaO2 95 % och AF 24

a) Hur undersöker du denna patient på ett systematiskt sätt?
Svar: Enligt ATLS - Acute Trauma Life Support och systematiskt enligt ABCDE

b) Enligt detta system, utöver nack-stabilisering, vad behöver fokusera på först hos denna patient?
Svar: Hon har sänkt saturation trots hög andningsfrekvens och smärta från Thorax.
Vi bör alltså fokusera bokstaven B (breathing) för att utesluta pneumo/hemothorax

c) Om problemet från fråga b) ovan bekräftas radiologiskt, vad gör du?
Svar: Sätter UL thoraxdrän i lokalbedövning i revbensmellanrum **(I4-I5)**

d) När problemet ovan åtgärdats blir patienten efter en stund mer somnolent och öppnar endast ögonen på uppmaning. Hon kan lyda uppmaningar men vet inte längre var hon är.
Vilken Glasgow Coma Score (GCS) motsvarar detta?
Svar: Om en patient har under 3 poäng på GCS så är denna medvetslös. Max poäng är 15, kvinnan har nu blivit desorienterad 4 p tilltal, ögon öppnas tilltas 3 p men lyder uppmaning 6 p = totalt 13 poäng

Ögonöppning
4 Hålls spontant öppna
3 Öppnas vid tilltal
2 Öppnas efter smärtstimulering
1 Ej reaktion vid smärtstimulering

Svar på tilltal
5 Fullt orienterad
4 Desorienterad
3 Reagerar med enstaka ord
2 Reagerar med oartikulerat ljud
1 Ingen reaktion på tilltal

Motorisk reaktion
6 Lyder uppmaning adekvat
5 Lokaliserar smärta
4 Drar undan armen vid svag smärtstimulering
3 Flexion i armbågen vid smärtstimulering
2 Extension i armbågen vid smärtstimulering
1 Ingen reaktion vid smärtstimulering

Fråga 3) Du tar emot en 61-årig kvinna med hypertoni och diabetes på akuten. Hon snubblade i en stentrappa i trädgården och har en sårskada i pannan invid hårfästet

a) Beskriv steg för steg från början till slut vad du gör för att suturera denna sårskada

Svar: Lokalanestetika med xylocain och adrenalin för att minska blödning.
Sårtvätt med NaCl och sedan sterilt fält och sätter enstaka suturer med 5.0 Vicryl

Egen kommentar: Vid enstaka suturer använder man alltid monofil icke-resorberbar tråd. Vid områden där huden "spänner sig" sätter man 3.0 (tjockare tråd) vid skalp och rygg. Större delen av kroppen sys med 4.0 och i ansiktet använder man helst 5.0-6.0

b) Hur länge ska stygnen sitta kvar?

Svar: Rekommendation för suturer i ansiktet är 5-7 dagar

c) Vilken ytterligare behandling bör du överväga?

Svar: Då hon ramlat utomhus så finns risk för tetanus, eventuellt ge booster

d) Några dagar senare kommer hon tillbaka till akuten med smärta, rodnad och svullnad i sårområdet. Vad misstänker du och vad gör du?

Svar: Troligtvis en infektion, enstaka suturer tas bort, såret öppnas och sköljes rent.
Viktigt att odla och sedan ge antibiotika.

e) Hon frågar hur det kommer bli med läkningen nu. Hur ska såret läka?

Svar: Det sker genom sekundärläkning, dvs läkning av såret från botten utan att kanterna är adapterade, alternativt gles suturering av såret efter ca 3 dygn.

Egen kommentar: I patientens fall så hade det varit rimligt med en "fördröjd primärförslutning" då

det faktiskt fanns misstanke om kontamination i såret.

Fråga 4) Lärandemål 57 Blodig kräkning.

En tidigare frisk och medicinfri 67-årig kvinna söker akut. Hon mådde bra fram tills hon nu den senaste dryga timmen kräkts fem gånger, med nästan bara färskt blod i alla uppkastningarna. Vid ankomsten är hon tachycard med en hjärtfrekvens på 119/minut. Hon läggs in på en kirurgavdelning och genomgår nästa morgon en gastroskopi som påvisar ett ulcus med tydliga blödningsstigmata i bulbus duodeni.

a) Vad heter symptomet med blodiga kräkningar på medicinskt fackspråk?

Svar: Blodiga kräkningar kallas "Hematemes" och ska inte förväxlas med "Hemoptys" vilket innebär blodig hosta.

På akutmottagningen ser du till att börja ge vätska i form av Ringeracetat, sätter en ventrikel-sond och ger därtill ett läkemedel redan på akuten. b) Vilket är läkemedlet och vilken effekt har det, som motiverar att påbörja behandling så tidigt?

Svar: Ordinerar en bolus i.v PPI (esomeprazole) eftersom det hämmar magsäckens saltsyraproduktion.
Ett högre pH (mer neutralt) gynnar koagulationen och minskar blödningsrisk.
Lägre Forrest-grad vid endoskopin och minskad risk för ny blödning.

c) Etiologin till denna sjukdom är multifaktoriell, men en riskfaktor väger överlägset tyngst. Vilken?

Svar: Infektion med HP (Helicobacter pylori)

d) Nämn en annan diagnos som kan orsakas av samma riskfaktor som ovan?

Svar: Kronisk gastrit/"magkatarr" och i värsta fall ventrikelcancer

e) nämn två andra kända riskfaktorer för ulcussjukdom?

Svar: Behandling med NSAID och ASA (Trombyl), rökning och svår fysiologisk stress

Fråga 5) Lärandemål 58 Buksmärta

En 62-årig, tidigare väs frisk man söker akut pga snart tre dygns anamnes på tilltagande molvärk i vä fossa, något han aldrig upplevt tidigare i livet. Temp 38,2. Vid undersökning finner du tecken till lokal peritonit.

a) Nämn två sådana tecken/statusfynd vid lokal peritonit?

Svar: Patienten är spänd (muskelförsvar) samt direkt och indirekt släppömhet. Smärta vid rörelse.

b) Förklara kort mekanismen bakom dessa tecken/statusfynd?

Svar: Underliggande inflammation sträcker sig till peritoneum parietale,
detta leder reflektorisk muskelkontraktion samt att buken
blir öm och smärtar vid rörelser.

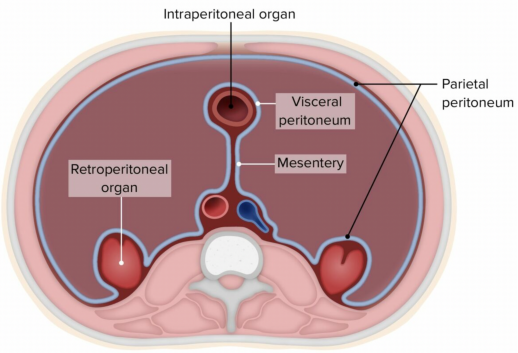

Du misstänker divertikulit som diagnos,

vilket DT-buk-undersökning bekräftar.
c) Vilket tarmavsnitt drabbas oftast av divertikulit?
Svar: Colon sigmoideum

d) Vilket/vilka av tarmens vägglager finns med i en divertikel?
Svar: En divertikel anses bero på en tryckökning i tarmen som får tarmväggen att ge efter. En "ficka" bildas av mucosa + submucosa som sedan buktar ut genom de två muskellagren.

e) Oftast läker divertikulit ut spontant, men ibland uppstår komplikationer. Utöver antibiotika, vilken behandling är standard vid en divertikulitabscess 8x5 cm invid det sjuka tarmavsnittet, respektive vid divertikulit med fri gas och vätska/tarminnehåll i hela bukhålan?
Svar: Vid abscess så ska UL dränage sättas. Det finns risk för fekal peritonit och därför OP.

Egen kommentar: Behandlingen vid divertikulit är empirisk. Fler studier behövs för att säkerställa vilka behandlingar som är effektivast. Tills vidare är antibiotika parenteralt eller peroralt (om möjligt) rutin vid allvarlig sjukdom. Inflammation kan uppstå när tarminnehåll stagnerar i divertikeln. Inflammationen sprider sig därefter till partier av omgivande tarmvägg och kan ibland orsaka perforation och/eller blödning.

f) För den aktuelle patienten blev förstagångsepisoden av divertikulit mild och klingade av spontant Vilken uppföljning ser du till att han får genomgå och varför?
Svar: Viktigt med Koloskopi för att utesluta underliggande cancertumör

Egen kommentar: Antibiotikabehandling mot divertikulit:
Trimetoprim-sulfa + Metronidazol (Eusaprim 1 x 2 + Flagyl 400 mg x 3) är en tänkbar förstahandsbehandling.
Kinolonpreparat + Metronidazol (Ciproxin 500 mg x 2 + Flagyl 400 mg x 3) används också.

Fråga 6) Lärandemål 56 Blod i avföring + 65 Resistens i buken + 67 Ändrade avföringsvanor.
En 69-årig, tidigare aldrig opererad man med tablettbehandlad hypertoni söker dig på vårdcentralen pga färska blodstrimmor på pappret efter defekation. Detta sker inte alltid, men några gånger i veckan sedan ca 2 månader. Ibland ser toalettvattnet rosa ut innan han spolar. Han negerar ärftlighet för sjukdom.

a) Nämn fyra ytterligare anamnesuppgifter som du tycker är viktiga att inhämta i sammanhanget och motivera?
Svar: Har patienten smärta vid defekation? *Analfissur* Är det något som hänger/buktar ut? *Eventuellt hemorrojder* Har han tarmfunktionsstörningar? *Ändrade avföringsvanor* T.ex uppblåsthet, obstipation, tenesmer (trängning analt), diarréer. Samt även fråga systemiska maligna B- symptom: *viktnedgång, feber*

Patientens svar på dina frågor stärker din misstanke om malign sjukdom.

Du undersöker hjärta-lungor och palperar buken utan anmärkning.

b) Vilka ytterligare undersökningar gör du idag?
Svar: Palpera PR samt göra rekto/proktoskopi

Vid din undersökning finner du mycket riktigt en malignitetsmisstänkt förändring.
c) Hur handlägger du nu patienten vidare?
Svar: Jag skickar en remiss till Kolorektalkirurg (SVF - Standardiserat vårdförlopp för kolorektalcancer) alternativt SVF-märkt koloskopi.

d) Det bekräftas snart histologiskt att patienten har ett adenocarcinom i rektum. Han bokas till en MDK (multidisciplinär konferens) Vilka två röntgenundersökningar ska finnas för granskning, som underlag för Behandlingsbeslut? Svar: DT med kontrast på Thorax/Buk samt MR Bäcken.

e) Det bedöms att patienten har en potentiellt botbar sjukdom. Beroende på tumörens radiologiska utbredning enligt TNM och vissa ytterligare egenskaper kan två neoadjuvanta behandlingar komma ifråga. Vilka och vad är syftet med dem?
Svar: *Strålbehandling* - har förmåga att eliminera regionala mikrometastaser och minskar risken för lokalrecidiv. Kan även krympa primärtumören och därmed underlätta inför operation och ökad chans till R0.
Cellgifter minskar risken för fjärrmetastasering. I kombination med strålning bidrar cytostatika också till tumörkrympning och kan slå ut mikro -och körtelmetastaser.

Rest -Tentamen HT-21 11/3-22

Fråga 1) En 32-årig kvinna inkommer med ambulans till kirurgakuten. Hon har svimmat hemma och klagar över låga buksmärtor. Blt 90/60 Puls 100. Temp 36,9. Nedre delen av buken är uppdriven.

a) Hur handlägger du henne på akuten?
Svar: Sätter infarter med **2 grova nålar, i.v vätska och smärtlindring. FAST-ultraljud och U-HCG**

b) Trolig diagnos och vidare åtgärder?
Svar: Till operation för explorativ laparotomi med misstanke om x-uterin graviditet

c) Vad står akronymen FAST för?
Svar: "*Focused Assessment with Sonography for Trauma*" och är utvecklat för att bedöma förekomst av blödning. De fyra standardiserade positionerna dit man riktar ultraljudets prob mot är:

- Mot epigastriet: riktat snett upp mot hjärtat (bedömning av hjärtsäck)

- Mot övre höger kvadrant (blodansamling kring lever/hö njure)
- Mot övre vänster kvadrat (blodansamling kring mjälte/vä njure)
- Mot fossa douglasi (buken ovanför bäcken) för att bedöma blödning där

Fråga 2) E**n 70-årig man kommer till vårdcentralen till dig som AT-läkare för känningar vid krystning och tunga lyft i ena ljumsken. Förutom att undersöka bråckportar så undersöker du även buken som är mjuk och oöm, men du anar en breddökad aorta. Vad gör du nu? Utredning?**
Svar: Ultraljud av aorta med frågeställning bukaortaaneurysm

b) Vilken diameter bör föranleda remiss till en kärlkirurgisk enhet?
Svar: > 30 mm hos män, > 28 mm hos kvinnor

Egen kommentar: AAA överstigande 4,5-5 cm bör remitteras till kärlkirurg för bedömning och ställningstagande till eventuell kirurgi. Ultraljudsuppföljning av icke opererade patienter (för att följa expansionshastigheten, de flesta AAA växer bara 1-2 mm/år):

- diameter 3-3,9 cm vartannat år
- diameter 4-5 cm 1 gång/år
- diameter 5-5,4 cm 1 gång/halvår

Fråga 3) En 75-årig kvinna kommer till vårdcentralen där du har ditt första vikariat som distriktsläkare Hon har noterat en knöl i hö ljumske som kommer och går sedan en månad. Den kan ibland ömma men har aldrig varit rodnad eller varm. Hon är orolig över vad det kan vara.
a) Hur undersöker du henne?
Svar: Då jag misstänker ett ljumskbråck - undersökning av ljumskarna och bråckportar bilat i liggande och stående med hostprovokation.
b) Vad ger du henne för besked om vidare handläggande?
Svar: Remiss till kirurgklinik för operation

Fråga 4) Vad måste du misstänka om en patient inkommer med 39 graders feber, gula ögonvitor och smärta under hö arcus?
Svar: Cholangit

b) Hur behandlar du denna patient?
AB, Vätska, lap cholecystektomi samt ERCP-(ren

Egen kommentar: Ikterus beror på en ökning av mängden cirkulerande bilirubin vilket ger en gulfärgning av kroppens vävnader. Bilirubinet har särskilt affinitet till elastin, varför gulfärgningen blir mest tydlig i vävnader med riklig elastisk bindväv såsom ögonvitor och hud.
Vid ikterus har patienten oftast en kittfärgad avföring som beror på att gallpigmenten inte kommer ut i tarmen.

Eftersom gallpigmenten är vattenlösliga så utsöndras dessa i stället med urinen som därför blir porterfärgad. Gulfärgningen börjar bli iakttagbar vid ett konjugerat bilirubinvärde på 40-50 mikromol/l eller ett okonjugerat bilirubinvärde på 60-70 mikromol/l.

Om anamnes, klinisk utredning och laboratorieprover talar för kirurgisk ikterus genomförs ultraljud i första hand. Om de extrahepatiska gallvägarna på ultraljud är dilaterade men inte kan påvisa säker genes till dilatation bör kompletterande radiologi genomföras som CT buk och/eller MRCP.
ERCP bör i möjligaste utsträckning reserveras för terapeutiska åtgärder

ERCP med sfinkterotomi och stenextraktion inom 24 timmar är förstahandsmetod.
Vid endoskopisk behandling blir ca 95 % av patienterna primärt stenfria.

Fråga 4) En 33-årig väs frisk kvinna söker VC för en ca 2 cm stor knöl i höger bröst sedan 2 månader.
a) Hur vill du utreda patienten?
Svar: Inspektion och palpation av brösten i liggande/sittande samt undersökning av lokoregionala lymfkörtlar. Trippeldiagnostik: Klinisk bedömning, mammografi/UL och cytologi.

b) Med tanke på patientens ålder, vilken bilddiagnostisk undersökning bör ingå i utredningen?
Svar: Ultraljud?

c) Nämn tre olika frågor som är extra viktiga att ta upp i anamnesen när en kvinna söker för en knöl i bröstet?
Svar: Hereditet för bröstcancer, antal para/graviditeter, preventivmedel?

d) Med tanke på patientens ålder, vilken är den mest sannolika diagnosen?
Svar: Mer rimligt att patienten har ett "Fibroadenom" då det är vanligt hos yngre kvinnor.
Knölen är då fast, rörlig och välavgränsad. Skillnaden mellan följande benigna differentialdiagnoser och cancer kan i regel ej avgöras enbart genom klinisk undersökning. *Vid nytillkomna förändringar av bröstet ska därför all*tid cancer uteslutas. Vid utredning av suspekt resistens under graviditet ska ultraljudsundersökning väljas istället för mammografi.

Fråga 5) En 65-årig man inkommer med kräkningar sedan 1 dygn. Han hade dessförinnan ätit sparris. Buken är uppdriven och han har ett ärr i hö fossa. Du tycker att han är påverkad i sitt AT och vill lägga in honom. Vad ordinerad du för vätska?
Svar: RingerAcetat/Natriumklorid i.v
b) I smärtlindrande syfte?
Svar: Morfin i.v

c) Vilken radiologisk undersökning beställer du?
Svar: CT-buk med i.v kontrast

Fråga 6) En 15-årig kille har blivit tacklad under hockeymatch för en timme sedan.
Han klagar över smärtor i vä flank. Blt 80/40, puls 100. Andningsfrekvens 24.
FAST visar vätska i buken. Du misstänker mjältskada. Hur handlägger du patienten?
Svar: Sätter infarter med 2 grova nålar, ger blod och smärtlindring i.v. Om patienten är relativt stabil så beställes CT-buk med i.v kontrast och ev coiling, är han instabil så direkt till operation.

Fråga 7) Nämn tre vanliga orsakerna till kolonileus?
Svar: Lågt sittande ileus kan bero på förekomst av kolorektalcancer, fekalom, benign striktur (stenos) efter upprepade divertikuliter (kan ha varit "tysta" episoder), Pseudoobstruktion

Fråga 8) Vad är pseudoobstruktion i kolon? Vilka drabbas av detta?
Svar: Det är alltså Kolonileus utan obstruktion, dvs paralys hos patient med annan försvagande sjukdom eller morfin intag, tex vid brännskada, postop ortopedisk åkomma

Fråga 9) När används rekonstruktion med en roux en Y-slynga?
Svar: Vid rekonstruktion där pankreas huvud eller distal ventrikel, proximala doudenum extirperats

Bild 1. Före operation

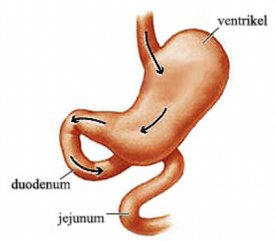

Bild 2. Efter operation

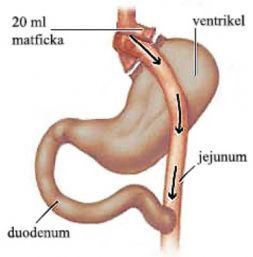

Egen kommentar: Standardmetoden vid gastric bypass innebär att den övre delen av ventrikeln delas av, endast en liten ficka på 15-20 ml kvarstår av den del som sitter ihop med esofagus. Mot denna ficka anläggs sedan en anastomos av jejunum, vilken har delats 30-40 cm distalt om Treitz ligament.Denna del av jejunum kallas Roux-slynga, och fick namnet Roux-en-Y efter kirgurgen César Roux samt tarmarnas antagna Y-form. Maten går då genom Esofagus som tidigare men samlas i den "lilla fickan" (vilket ger snabbt upphov till mättnadskänsla). Det passerar den första anastomosen in i roux-slyngans första del "alimentära benet"

Samtidigt producerar ventrikeln sitt pepsin, gallblåsan släpper ifrån sig galla och pankreas sitt bukspott, vilket kommer matsmältningen tillgodo genom det biliära benet och roux-slyngans andra anastomos På detta vis har näringsupptaget från duodenum och proximala jejunum förbikopplas och har tillsammans med patientens förmåga att äta för stora portioner helt eliminerats.

Fråga 10) Varför bör du motivera en 56 årig man som väger 120 kg, röker 10 cigaretter dagligen och dricker 10 öl i veckan inför en elektiv tarmop till ändrade levnadsvanor?
Svar: Det faktum att han röker och är överviktiga ger ökad risk för komplikationer under narkos och även för efterföljande läkningsprocess efter operationen. Att ändra levnadsvanor och minska sin övervikt ger mindre risk för sårinfektioner, hjärtkomplikationer, lungemboli m.m

Fråga 11) En 84 årig kvinna söker akutmottagningen efter att ha svimmat hemma. Hon har fått plötslig påkommen buksmärta och har mycket ont i hela buken, smärtan påverkas ej av rörelse. Hon har inget illamående men haft en stor lös avföring. Hon har förmaksflimmer, hypotyreos och medicinerar med Eliquis och Levaxin. Buken palperas mjuk. Inga palpabla resistenser. Blodtrycket är 95/70 mmHg, puls 120 oregelbunden och Hb 135
a) Vilken diagnos är troligast som förklarar hennes symptom?
Svar: Tarmischemi

b) Vilken undersökning bör du remittera henne till?
Svar: CT buk med kontrast i artär och venfas

c) Hur handlägger du henne vidare, nämn minst 3 åtgärder? Motivera ditt svar.
Svar: i.v Smärtlindring, infarter, rehydrering, inläggning samt direkt op anmälan, tarmischemi bör exploreras akut efter en snabb optimering av patienten.

Fråga 12) En 36 årig bilmekaniker kommer in med en sårskada volart över prox falangen dig II hö hand efter att ha skurit sig på en plåt. Hon kan inte flektera fingret. Hur handlägger du henne?
Svar: Distalstatus, ledningsanestesi, inspekterar såret, tvättar rent ordentligt, syr huden, akut remiss/ringer till handkirurg

Fråga 13) En 77 årig kvinna kommer på sitt första besök till vårdcentralen till dig som AT-läkare, hon har besvär från vänster ben. Besvären ger sig bara till känna vid ansträngning och har ökat successivt under de senaste två åren. Hon beskriver en smärta med samtidig trötthetskänsla efter ungefär 300 meters promenad. Efter någon minuts vila försvinner besvären och hon kan åter gå ungefär samma sträcka. Besvären är lokaliserade till vänster vad och accentueras om hon ökar tempot.

a) Vilken är den mest troliga diagnosen till patientens besvär i benet?
Svar: Claudicatio intermittens eller benartärsjukdom eller fönstertittarsjuka eller kronisk extremitetsischemi

b) Vad förväntar du dig att finna i status utifrån den troliga diagnosen efterfrågad i fråga?
Svar: Palpabel puls i ljumsken vänster. Ej palpabla pulsar i vänster arteria poplitea samt fotpulsar vänster. Sänkt ankel/arm index jämfört med höger sida (som är asymptomatisk)

c) Beskriv och motivera hur du lägger upp behandlingen av patientens besvär och riskfaktorer. Inkludera såväl medikamentell terapi som icke-medikamentell behandling/rådgivning.

Svar: Patienterna måste motiveras till rökstopp. Gångträning självständigt eller med sjukgymnast för att minska patientens vadsmärtor. Sätta in statiner och trombyl (ASA) samt att blodtrycket skall vara välkontrollerat för att minska risken för stroke, och annan kardiovaskulär sjukdom.

d) Hur bedömer du prognosen dels för hennes ben, dels för övriga kardiovaskulära komplikationer?
Svar: Risken för progress av benartärsjukdomen till kritisk ischemi eller amputation är låg.
Risken för kardiovaskulära händelser som stroke och hjärtinfarkt är väsentlig. Överdödligheten är hög
Denna patientgrupp har 2–4 ökad risk för förtidig död

HT-21 Rest: Kirurgi - Single Best answer

Fråga 1) Vad är viktigt att bedöma inför ställningstagande av typ av direkt kirurgi av en rektalcancer i mellersta rektum?
a) Sfinktertonus, nivå av tumören
b) Volymen av tumören, blödning från tumören
c) Grad av strikturering, avföringsfrekvens
d) Miktionsbesvär, viktnedgång

Fråga 5) Vilken av följande mediciner brukar man behålla även på operationsdagen?

a) Betablockare
b) ACE hämmare
c) D-vitamin
d) Waran
e) Furix

Fråga 6) Hur behandlas Hinchey grad 4 divertikulit?
a) Expektans i hemmet, endast dricka vätska
b) IV Antibiotika
c)Lavage via laparoskopi
d) Operation med resektion

Fig. 5: Clinical presentations of acute diverticulitis.

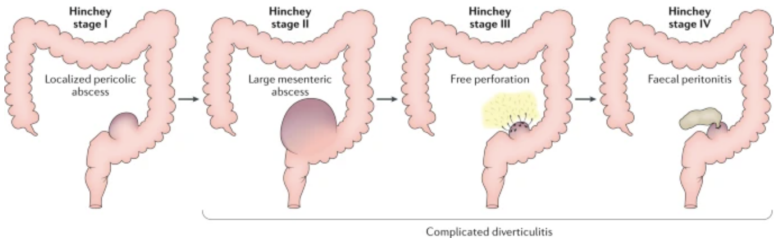

Fråga 9) Vilken sutur väljer du till ett traumatiskt hudsår?
a) Monofil icke-resorberbar
b) Monofil resorberbar
c) Multifil icke-resorbberbar
d) Multifil resorberbar

Fråga 12) En 45 årig kvinna inkommer med intensiva buksmärtor i övre delen av buken sedan 4 timmar. Hon är tidigare opererad för appendicit, gastric bypass och x snitt. Vilken diagnos får du inte missa?

a) Kolonileus
b) Meckels divertikel
c) Slitsinvagination
d) Tunntarms ileus

Tentamen VT-22 6/6-22

Kirurgi VT22 - kortsvarsfrågor

Fråga 1) En 64-årig man söker pga. smärtande utbuktning vid naveln. Han berättar att knölen funnits där tidigare men att den då kommit och gått och inte gjort ont som nu. I status ser du en rodnad, icke värmeökad utbuktning vid naveln mätande ca 3 cm. Den smärtar vid palpation och går inte rucka ur sitt läge.

a) Vilken diagnos bör du misstänka i första hand?
Svar: Navelbråck, inklämt

Fråga 2) En 43-årig man söker med tre dagars anamnes på buksmärta med fokus i vänster fossa. Han har 38.1 graders feber, för övrigt är hon opåverkad. Han ömmar i kraftigt i vänster fossa där du även palperar en misstänkt resistens om ca 5-10 cm. Ingen peritonit
I lab noteras: LPK 16 och CRP 193.
Vilken diagnos bör du misstänka i första hand?
Svar: Divertikulit med en abscess.

Egen kommentar: Divertiklar bildas främst i Colon Sigmoideum och anses beror på en tryckökning i tarmen som får tarmväggen att "ge efter", en ficka bildas av mucosa + submucosa och buktar sedan ut genom de två muskellagren. Oftast läker divertikulit ut spontant, men ibland uppstår komplikationer som abscess vilket behandlas med UL dränage och antibiotikabehandling. En divertikulit med perforerad tarm med fri vätska/gas/tarminnehåll finns risk för fekal peritonit/buksepsis och ska därför direkt till operation.

Fråga 3) Du assisterar på en explorativ laparoskopi som utförs pga. Buksmärtor. Patienten är 27-år och tidigare frisk. Vid operationen finner ni en inflammerad utbuktning på tunntarmen ca 70 cm från ileocekalvalven. Vad är detta?
Svar: En (inflammerad) Meckels divertikel

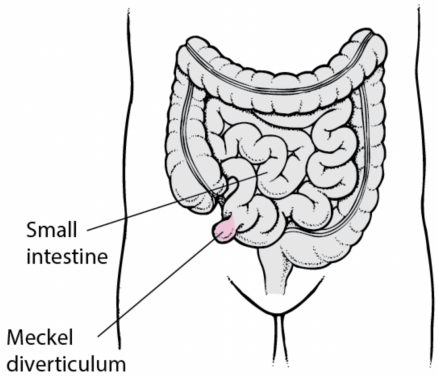

Av: Lovisa Liwenborg

Egen kommentar: Meckels divertikel kan ses som en kvarstående rest från den embryonala utvecklingen. Den ses som en ensam Divertikel på tunntarmen och tillhör de vanligaste medfödda missbildningarna med en prevalens på 1-3%. Endast 4% av barnen utvecklar symptom.

I 50% av fallen så finns ektopisk vävnad i form av ventrikel-slemhinna som kan leda till saltsyraproduktion och ulcus.
Divertikeln kan leda till leda till blödning, obstruktion, divertikulit och perforation.
Asymtomatisk Meckels divertikel behandlas inte men vid symptom ovan beskriva så rekommenderas resektion.

Fråga 4) En 26-årig kvinna söker vårdcentralen pga. att hon känt en knöl i höger bröst.
Du palperar en fast, fritt förskjutbar resistens belägen kl 2, 3 cm från bröstvårtan.
Vilken är den mest sannolika diagnosen?
Svar: Fibroadenom (1p) Cysta (0,5p)

Egen kommentar: Den kliniska bilden vid "fibroadenom" är en tydligt avgränsbar förändring samt ibland även brösthypertrofi. Detta kan även ses som en bindvävsknuta och är en godartad tumör är oftast mellan 1-3 cm. Tillståndet uppträder primärt i åldersgruppen 15-30 år, de uppträder oftast i den yttre delen av bröstet där också den största mängden bröstvävnad finns. I ett ungt bröst känns ett fibroadenom som en rund eller ojämn, fast, avgränsad, rörlig svullnad i bröstet. Hos äldre är ett fibroadenom inte lika rörligt då det sitter fast mer i intilliggande vävnad.

Fråga 5) I journalen läser du att kollegan tagit ett vävnadsprov (px) på ett analt sår.
PAD- svar anger skivepitelcancer. Vilken diagnos har patienten?
Svar: Analcancer

Fråga 6) En 60-årig kvinna söker akuten då hon plötsligt fått ont i bröstet med utstrålning mot rygg som kom i samband med häftiga kräkningar. På akutrummet finner du att hon är smärtpåverkad.
I status noteras peritonit i över delen av buken samt nedsatta andningsljud vänster basalt.
Vad måste du misstänka?
Svar: Ruptur av esofagus - med perforation till pleura och buk.

Egen kommentar: Esofagusruptur är ett ovanligt men livshotande tillstånd. Incidensen är ca 3/100000 per år. De flesta patienter är i 60-årsåldern och tillståndet är något vanligare hos män.
Tillståndet debuterar i 15-50 % av fallen med Macklers triad, vilket är plötsligt påkommen bröstsmärta och subkutant emfysem på halsen efter en kräkning.

Spontana rupturer tros bero på en plötslig tryckökning i samband med kräkning (Boerhaaves syndrom). Dessa sker oftast posterolateralt i esofagus nedre tredjedel. Initial handläggning är säkra två grova nålar,

initiera tidigt i förloppet i.v. vätske- och antibiotikabehandling.
Thoraxdrän bör anläggas tidigt för dränage av luft/vätska i pleura.

Fråga 7) En 26-årig man söker på vårdcentralen pga att det kommer lite gulaktig vätska i kalsongerna från ”något” bredvid ändtarmsöppningen. Han berättar att han för 5 månader sedan opererades för en böld på samma ställe. Han har nu inte ont. Avföring och miktion fungerar u.a.

Vad har han drabbats av?
Svar: Perianal fistel.

Egen kommentar Minst 90 % av alla analfistlar utgår från analkörtlarna och uppstår efter analabscess.
Analfistlar uppstår vanligen genom en infektion i analkörtlarna belägna i området kring den interna sfinktern.
Infektionen som vanligen orsakas av tarmbakterier ger upphov till en abscess vilken penetrerar analmuskulaturen.
När abscessen dränerats utåt, antingen operativt eller till följd av perforation, kvarstår ibland en fistelgång.
För läkning krävs operation med förslutning eller klyvning av fistelgången.

Fråga 8) En 75-årig kvinna med känd spridd pankreascancer inkommer till akuten pga. ikterus.
Bilirubin är 162 mikromol/L. Hur bör hennes ikterus i första hand åtgärdas?
Svar: ERCP (Endoskopisk retrograd cholangio pancretophy) som med öppnar upp gallgången med stent.

Fråga 9) En 71-årig hjärt- och kärlsjuk rökande kvinna med känd claudicatio söker akuten då hon plötsligt fått ont i vänster ben där hon tidigare bara haft ont i när hon går. Hon är smärtpåverkad.
Cor RR 100/min utan biljud. Pulm fys. u.a. I status noteras att vänster underben är blekt och kallt jämfört med höger. Du kan inte palpera några pulsar i benet nedom ljumsken och får inte heller fram några med doppler. Även i höger ben har hon nedsatta pulsar.
Vilken är den mest sannolika mekanismen bakom hennes akuta försämring i vänster underben?
Svar: Kritisk ischemi till följd av en arteriell trombos

Fråga 10) En 35-årig man söker vårdcentralen pga smärtor i höger ljumske. Han opererades för ett ljumskbråck med öppen teknik med nätinläggning i samma ljumske för 1,5 månader sedan.
Det framkommer att han egentligen har haft ont sedan operationen. Smärtan strålar i pungen.
I status framkommer inget patologiskt, inga tecken på recidiv eller infektion.
Vad är det troligaste orsaken till hans smärta?
Svar: Inklämning eller skada på nerven som skett vid operation eller av det inlagda nätet.

Egen kommentar: Hos idrottsmän och kvinnor förekommer ett smärttillstånd i ljumskarna över inguinalkanalen utan att ett manifest bråck föreligger. Symtomen är relaterade till den fysiska ansträngningen.
Hos många kan ett incipient bråck påvisas med herniografi. Smärtan tros bero på en relativt svagare ljumske i förhållande till extrem fysisk ansträngning - det incipienta bråcket klämmer **ileoinguinalisnerven.**

Fråga 11) Vad är den rekommenderade postoperativa antibiotikabehandlingen vid perforerad appendicit. Ange namn på läkemedel, administreringssätt och behandlingens totala längd?
Svar: Initialt PipTaz i.v (alt. Cefotaxim) till följt av tabletter p.o Ciproxin + Metronidazol.
Totalt 5-7 dagar.

Egen kommentar: Appendicit är den viktigaste differentialdiagnosen vid akut smärta i nedre delen av buken. Under sin livstid kommer ca 7 % att drabbas. Appendicit ger nästan alltid en inflammatorisk respons med feber, leukocytos, förhöjd andel neutrofila granulocyter och CRP-stegring. Antibiotikabehandling ska ges mot tarmflora, initialt i.v och sedan p.o. Om operation med appendektomi så är 10 till 14 dagars sjukskrivning är oftast tillräckligt.

Fråga 12) En 29-årig ammande kvinna söker med ett svullet, rodnat värmeökat bröst. Du misstänker bröstabscess.

a) Hur skall diagnosen säkerställas om man är osäker
Svar: Med Ultraljud
b) vilken bakterie bör misstänkas
Svar: S. aureus
c) hur ska abscessen behandlas?
Svar: Dräneras med UL-lett dränage och sedan antibiotika Flukloxacillin. Patienten ska uppmanas att fortsätta amma barnet på det friska såväl som med det infekterade bröstet.

Fråga 13) En 56-årig man som inkommit pga buksmärtor och kräkningar. Buken var då uppdriven, generellt ömmande utan peritonit. Via DT buk har man ställt diagnosen mekaniskt tunntarmsileus. Han har fått v-sond och iv vätska och lades in för observation. Nu på nattens senare timmar har han mer ont i buken varför du kallas till avdelningen där han vårdas. När du undersöker honom är buken uppdriven, kraftigt ömmande vid palpation med maximal ömhet centralt i buken där han nu även har en lokal peritonit. Du hör inga tarmljud.

a) Vad måste du misstänka?
Svar: : Tarmischemi/Strangulation av tarm.

b) Du ordinerar smärtstillande. Vad skall nästa steg vara?
Svar: Akut anmälan till OP

Fråga 14) En 41-årig tidigare frisk kvinna söker dig på VC då hon misstänker att hon fått ett ljumskbråck. Knölen i ljumsken har nu funnits där i 3 veckor. Nedom vänster inguinalligament palperar du en 3 cm stor, icke ömmande, resistens. Resistensen är hård och ändrar sig inte i sittande eller i stående och går inte att förskjuta gentemot underlaget.
a) Vad måste du misstänka?

Svar: ~~Inklämt ljumskbråck,~~ eventuellt underliggande tumör i buken. Metastas eller lymfkörtel.

b) Hur ska du gå vidare med utredningen?
Svar: MR bäcken och även UL-ledd punktion för biopsi.

Fråga 15) En 32-årig tidigare frisk gravid kvinna söker vårdcentralen pga en knöl i vänster bröst. Hennes moder är opererad för bröstcancer.
Hur ska kvinnan utredas?
Svar: Utredning sker via trippeldiagnostik: INTE Mammografi eftersom kvinnan är gravid!

- Undersökning med inspektion/palpation av brösten samt intilliggande lymfkörtelstationer i såväl sittande som liggande position. Radiologisk undersökning med UL och finnålspunktion för cytologi.

Fråga 16) Vad är vinsten med sentinel node teknik vid behandling av bröstcancer?
Svar: Minskad morbiditet (minskad samsjuklighet) då man kan avstå från lymfkörtelutrymning om ifall inga (eller få) tumörceller hittas i sentinel-node körteln (även kallat Portvaktskörteln)

Fråga 17) En 46-årig man söker VC pga ett födelsemärke på ryggen Han vill få det borttaget då han tycker det tillvuxit. Vid inspektion ser du en förändring om ca 7 mm med lätt oregelbundna kanter och lite ojämn pigmentering. Dina differentialdiagnoser är melanocytärt nevus alternativt dysplastiskt nevus.

a) Med vilken marginal ska förändringen avlägsnas och hur djupt ska du skära?
Svar: 2 mm och ned till subcutis / hela dermis ska med, behöver inte gå ner till fascia

b) Vilken typ av sutur (tjocklek? Resorberbar eller icke resorberbar? Monofil eller flätad?) använder du och hur länge ska stygnen sitta?
Svar: Jag gör enstaka suturer med en icke resorberbar tråd - Monofil 3.0.
Stygnen ska sitta i ca 14 dagar.

Fråga 18) En 19-årig kvinna inkommer till akuten efter en bilolycka där hon frontalkrockade med ett träd. Hon är vid medvetande (GCS=15), saturationen är 90%, BT 90/50 och pulsen 110/min. Luftvägen är fri. Vid undersökning av thorax finner du att det smärtar vid palpation över 3 revben dorsalt på höger sida, i höjd med mamill. Du finner även nedsatta andningsljud höger sida samt att det är dämpat vid perkussion.

Du sätter syrgas. Vad måste du misstänka och vad blir din nästa åtgärd?
Svar: Misstänkt hemo/pneumothorax till följd av trauma mot lungan. Undersökning med Ultraljud bekräftar diagnosen och sedan sätter dränage interkostalrummet mellan revben 4 och 5.

Fråga 19) En 63-årig man söker akutmottagningen pga. hematemes. Ur tidigare journal framkommer ett alkoholmissbruk och att han utretts för levercirrhos. Han står sedan tidigare på Omeprazol pga. GERD och Seloken Zoc pga hypertoni. Du misstänker blödande esofagusvaricer. Patienten har blodtryck 100/60, puls 90,

Hb 100. Du har kopplat syrgas och 1000 ml Ringer-Acetat är kopplat som långsamt går in.

Ange de <u>två viktigaste</u> läkemedlen som är indicerade i det akuta skedet för den här patienten och som du bör ge redan på akuten. Ange effekten för respektive läkemedel i denna situation:
Svar: Glypressin sänker portatryck - minskar blödning.
Antibiotika (flourokinoloner): ger minskad dödlighet i infektiösa komplikationer hos den här patientgruppen.
Erytromycin (ab makrolider) är relevant att ge, men mindre viktigt än läkemedlen ovan.

Fråga 20) En Ange de två vanligaste orsakerna till akut pankreatit?
Svar: gallsten (eg. koledockussten) och överkonsumtion av alkohol.

Fråga 21) En 35-årig tidigare frisk kvinna söker akut pga. plötsligt insättande smärta under hö arcus. Smärtan är av intervallkaraktär och har nu pågått av och till sedan 6 timmar tillbaka. Hon känner igen smärtan från några tidigare beskedligare episoder. Hon är afebril, mår lite illa men har svårt att komma till ro på britsen pga. smärtan. Miktion och avföring har varit normal idag. I bukstatus noteras en ömhet under höger arcus och i epigastriet, i övrigt är bukstatus utan anmärkning:
a) Hon vill ha smärtstillande. Vad bör du ordinera?
Svar: NSAID

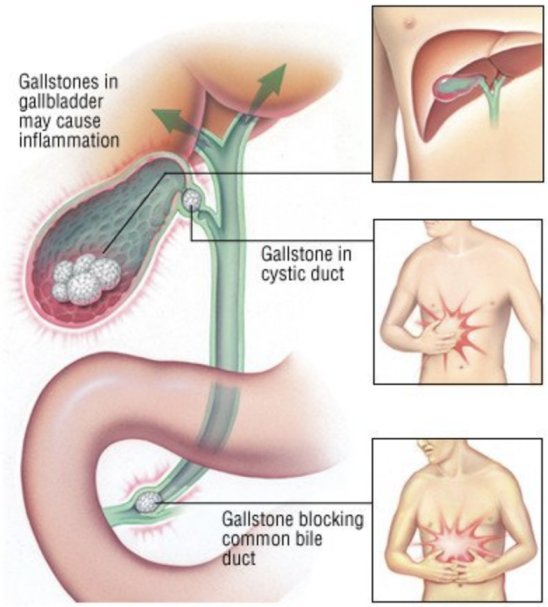

b) Om patienten visar sig ha en Kolecystit.
Vilken är då den rekommenderade behandlingen?
<u>Svar:</u> Patienten ska OP-anmälas akut till laparoskopisk cholecystektomi (vid samma vårdtillfälle)

Egen kommentar: Akut kolecystit är den vanligaste akuta komplikationen till gallstenssjukdomen.
Av alla kolecystektomier utförs ca 15-20 % pga akut kolecystit.

Vid stenorsakad kolecystit täpper en eller flera stenar till gallblåsehalsen och hindrar gallans utflöde.
En inflammatorisk process initieras med påföljande ödem av gallblåsans slemhinna, ökad slemhinnesekretion och i ett senare skede även bakterieinvasion.

Det är sällsynt att bakterier primärt orsakar en akut kolecystit. Ökat intraluminalt tryck ger upphov till smärta och skadad mukosa med ökad endogen prostaglandinfrisättning, vilket i sin tur aktiverar sekretionen från gallblåsemukosan. En ond cirkel uppkommer med accentuerad sekretion från mukosan och ytterligare ökat intraluminalt tryck.

Fråga 23) Refluxbesvär kan drabba friska människor sporadiskt. Om besvären kommer varje vecka och påverkar livskvalitén benämns de GERD (gastro-esofagealrefluxsjukdom)

a) Vilken är den vanligaste bakomliggande orsaken till GERD (gastro-esofagealrefluxsjukdom) med symtom framförallt i liggande?
Svar: Hiatushernia = diafragmabråck

Vid utebliven effekt av medicinsk behandling, vid långdragna besvär eller vid mer uttalade besvär såsom sväljningssvårigheter och smärtsam sväljning behöver man utreda patienten.

b) Vilken undersökningen gör man då i första hand?
Svar: Gastroskopi
c) Ange de två diagnoser (utöver GERD), en benign och en malign sjukdom, man vill utesluta/konfirmera vid undersökningen ovan?
Svar: Esofagit och Esofaguscancer

Fråga 24) En 67-årig man har en ileostomi sedan två år tillbaka, då han opererades med kolektomi pga ett svårt skov av ulcerös kolit. Han söker nu på VC pga. att det finns en utbuktning vid stomin, som går att trycka tillbaka. Ibland blir det stopp med utebliven avföring i stomin men den det brukar komma igång efter några timmar.

a) Baserat på anamnesen, vilken är den troligaste diagnosen?
Svar: Stomibråck/parastomalt bråck (som orsakar subileus)

b) Vid ett annat tillfälle söker samma man vårdcentralen för att stomiplattan lossnar och stomin inte håller tätt. Huden runt stomin är rodnad och sårig. Till vilken profession bör du remittera honom för att han ska få hjälp?
Svar: Stomiterapeut

Fråga 25) En 34-årig man som tränar tyngdlyftning söker då det vid senaste träningspasset gjorde plötsligt väldigt ont i anus. När du undersöker honom ser du en blåskimrande utbuktning precis utanför analöppningen
a) Vilken är den troligaste diagnosen?
Svar: Analhematom

b) Han har väldigt ont och vill ha tillståndet åtgärdat omedelbart.
Vilken kirurgisk åtgärd är möjlig?
Svar: Incision (och evakuering av koagel)

Egen kommentar: Analhematom är vanligen solitära och bildar en ca 1-2 cm stor, rund ofta spolformad, blåskimrande knuta under huden och ger plötslig smärta. Dessa kan uppkomma i samband med kraftig krystning. Det finns inga kända samband med andra anala åkommor eller kärlsjukdomar.

Åkomman har ett naturalförlopp på cirka en vecka och om symtomen är måttliga och har funnits några dagar så kan man avvakta spontan läkning och ge analgetika.
Lokalanestesi - lokalbedövningsmedel med tillsats av adrenalin injiceras på toppen av hematomet.
Incision av huden ovan hematomet och uttömning av koagelmassan. Såret lämnas öppet med en liten kompress eller trosskydd som förband.

Fråga 26) Gustav, 71 år, söker dig på vårdcentralen. Han har fått diagnos rektalcancer och trodde han skulle bli omedelbart opererad, men han ska först få strålbehandling.
Hur och varför påverkar strålbehandlingen hans prognos på längre sikt (några år framåt i tiden)?
Svar: Minskar risken för lokalrecidiv

Fråga 27) En 74-årig rökande, överviktig man med tablettbehandlad hypertoni söker akuten pga. intensiv vänstersidig buk/flanksmärta som strålar mot rygg/ner längs vänster sida.
Smärtan kom relativt hastigt på och har vid inkomsten till akuten avtagit något. Status: Lätt smärtpåverkad. Afebril. Puls 100, BT 170. Buk, endast lätt ömhet till vänster i buken utan peritonit. Han säger att ömheten vid palpationen inte alls triggar den smärta han upplevt. I lab. ses inget avvikande förutom ett lätt förhöjt kreatininvärde.

Ange två differentialdiagnoser som passar fallbeskrivningen ovan?
Svar: Rupturerat aortaaneurysm och uretärsten

Egen kommentar: Smärtanamnes är viktig och vart själva smärtan utgår ifrån kan genom hjälp av anatomisk kunskap ge oss information om vad den underliggande faktorn är. Indelningen baseras på klinisk erfarenhet men är inte heltäckande och *undantag från denna regel förekommer ofta*.

Diffusa/höga smärtor
The big five: rAAA, Tarmischemi, Ileus Perforerat ulcus, Pankreatit,
Tidig appendicit
Vanligen med samtidiga symtom från thorax:
Hjärtinfarkt, aortadissektion, LE

Epigastriet (”maggropen”)
AAA (abdominelt aorta aneurysm)
Pankreatit
Ulcus, Dyspepsi

Under höger arcus
Gallsten, Kolecystit, Kolangit
Njursten (ut mot hö flanken)
Hepatit

Under vänster arcus
Mjältruptur (inf mononukleos)
Njursten (ut mot vänster flank)

Höger fossa
Appendicit (efter smärtvandring)

Kolonileus
Vänster fossa

Divertikulit

Ileus

Smärtor långt ner i fossa:
Extrauterin graviditet
Salpingit
Testikel/ovarium torsion

Utstrålning (exempel)
Höger skuldra – kolecystit
Vänster skuldra – pankreatit, akut hjärtinfarkt
Ryggen – AAA, pankreatit

Fråga 28) Vad ingår i den profylaktiska behandlingen av claudicatio intermittens?
Svar: Rökstopp, Trombocythämning: ASA (trombyl) alternativt klopidogrel (Plavix), Lipidsänkande medicin med Statiner och blodtrycksreglering

---

Tentamen HT-19 16/12-19

Kirurgi HT19 - kortsvarsfrågor

Fråga 1) Du är jour på kirurgakuten och träffar Johan som är en 56-årig revisor.
Utöver övervikt med BMI 35, är han väsentligen frisk. Han har under den senaste veckan haft episoder av smärta i epigastriet samt under höger arcus som kommit framförallt efter intag av större måltider.
I status noteras lätt obehag, men ingen distinkt ömhet, vid palpation under höger arcus.
Han har ingen feber men däremot gula sclerae.

a) Vad är den mest sannolika diagnosen?
Svar: Gallsten med konkrement som leder till obstruktion av “ductus choleductus”

b) Hur vill du utreda Johan samt vad förväntar du dig för fynd på utredningsresultaten?
Svar: Jag vill undersöka blodprover där jag förväntar mig förhöjt bilirubin och även höjd kvot Konjugerat mot okonjugerat bilirubin då det faktiskt är en posthepatisk ikterus som är till följd av stas. Övriga förhöjda prover är GT/ALP samt transaminaser (ALAT/ASAT) Då patienten inte har någon feber eller markant påverkat allmäntillstånd så tror jag CRP/SR håller sig nästan inom normala värden, kanske en aning förhöjt.

Även beställa Ultraljud av lever och gallvägar där vi lär finna både stenar/konkrement i gallblåsa såväl som i koledukus/hepaticus. Även dilaterade gallvägar som till följd av det ökade trycket.

c) Hur vill du behandla honom?
Svar: Inläggning. Patienten bör monitoreras så att hans tillstånd inte förvärras och han utvecklar en kolangit/kolecystit. Operation: laparoskopisk kolecystektomi med någon variant av rendez-vouz-ERCP, alternativt med transcystisk stenextraktion

Fråga 2) Bertil, 75 år gammal, kommer till vårdcentralen pga att han sedan några månader märkt en resistens i ljumsken. a) Beskriv hur du undersöker ljumskarna?
Svar: Jag undersöker honom både i liggande position såväl som stående, inspektion och palpation av ljumskar och bråckportar i normalt tillstånd och med host-provokation.

b) Ange två differentialdiagnoser och hur de skiljer sig åt vid din undersökning samt anamnestiskt?
Svar: Om det nu föreligger ett ljumskbråck så kommer denna resistens vid undersökning att framträda när vi ber patienten att krysta/hosta. Om den inte är inklämt så kan den reponeras/masseras in tillbaka i bråckport. Smärtan uppträder först vid inkämning, men annars beskrivs främst en obehag/ömhet.
Skulle patienten drabbats av ett Lymfom så skulle konsistensen vara mer fast och eventuellt inte förskjutbar mot underlaget. Oftast ej palpöm. Anamnes är då typiska B-symptom om patienten har drabbats av en ovanlig form.
Vid infektion så ses då en rodnad, värmeökning och palpömhet vid knölen. Anamnes både smärta och feber.
Körtelmetastas, iliaca-aneurysm, inflammatoriska körtlar och några andra mer ovanliga tillstånd går också bra

Fråga 3) Anneli 41 år gammal söker sin husläkare för att hon noterat en knöl i höger bröst sedan 3 månader tillbaka. Beskriv kortfattat hur du undersöker brösten?
Svar: Med trippeldiagnostik: palpation och inspektion av brösten och lymfkörtelstationer ii såväl liggande och sittande (upprät) position. Vid en palpabel knöl så ska cytologi undersökas med finnålspunktion och även remiss till Mammografi för radiologisk undersökning.

Ange två differentialdiagnoser till bröstcancer?
Svar: Fibroadenom eller cysta (möjligen abscess - men då skulle patienten troligtvis klagat på ömhet och svullnad)

Fråga 4) Du är mellanjour på kirurgen och bland annat ansvarig för att leda arbetet med traumapatienter på akutrummet. Josef, 69 år, inkommer på traumalarm efter att halkat på en isfläck och slagit i vänster sida av bröstkorgen/övre delen av buken mot en hög trottoarkant. Han har rejält ont över vänster hypokondrium samt andas snabbt och ytligt. I status har han tecken till revbensfrakturer (costa 8-11 i främre axillarlinjen) på vänster sida. Buken är kraftigt utspänd och ömmar framförallt i vänster hypokondrium (vä arcus).

Avseende vitalparametrar noterar du andningsfrekvens 30, O2-saturation 92 %, puls 138, blodtryck 85/50 mm Hg och Glasgow Coma Scale 14. Röntgenkollegan som också kallats till akutrummet vill gärna göra två bilddiagnostiska undersökningar omgående, vilka?
Svar. Det vi misstänker är förekomst av pneumothorax/hemothorax som varvid vi vill göra en DT Thorax.
Ser vi pleuravätska eller eventuell mediastinal förskjutning (ventilmekanism) ?

Andra farhågan är en pågående blödning som anledning till patientens låga blodtryck. Här vill vi göra UL FAST där vi letar efter fri vätska i buken enligt de fyra olika standardiserade lokalisationerna.

b) Hur vill du handlägga patienten med ledning av skademekanismen, kliniska fynd och vitalparametrar?
Svar: Vi handlägger patienten enligt ATLS och prioriterar enligt ABCDE.

A: Säkerställa fri luftvägg och planera för intubation, då patient redan från början bedöms behöva tas till operation
B: Ger syrgas och vid fynd av pneumo/hemothorax anläggning av thoraxdrän på vänster sida.
C: Sätter grova infarter och ger vätska, initialt kristalloider men beställer blod (bastest och blodgruppering).
Tar vid bekräftelse av fri vätska i buken vid FAST patienten till operation för laparotomi för att åtgärda en förmodad mjältskada. Det kan tänkas att det finns en komponent av hemothorax men det torde ej vara tillräckligt för att förklara blödningschocken som patienten befinner sig i.

Fråga 5) En 61-årig kvinna med välreglerad hypertoni och förstoppningsbesvär sedan många år, i övrigt väsentligen frisk, söker akutmottagningen pga smärta i nedre delen av buken sedan 5 dagar.
Hon har haft ett par liknande episoder under de senaste åren, men besvären brukar klinga av spontant efter några dagar. Smärtan är nu lokaliserad till vänster fossa och blir värre när hon rör sig.
Temp 39, puls 105, CRP 187 och LPK 16,1. Vid palpation har hon uttalad smärta i vänster fossa med lokala peritonittecken. Övriga buken är mjuk. a) Vilken diagnos är mest trolig?
Svar: Smärtor i vänster fossa brukar typiskt vara tecken på divertikulit - colon sigmoideum.
Smärtor i höger fossa kan däremot vara kolonileus.

b) Beskriv kortfattat hur du vill handlägga denna patient på akuten?
Svar: Efter patienten visar tecken på inflammation så är det viktigt att hon läggs in för observation.
Ge vätska men låt patienten fasta, viktigt att ge bulkmedel t.ex inolaxol. Viktigt att följa CRP och temp, om patienten inte förbättras så ska man ge antibiotika, innan dess blododling, DT-buk med i.v kontrast för att se komplicerade tecken som fri gas eller abcsess. PO antibiotika Metronidazol 400mg x 3 eller Cipro 500 mg x2.
Därefter till akut operation vid uttalad peritonit då risk för perforation.

c) Förutsatt att denna dam tillfrisknar utan kortsiktiga komplikationer,
hur vill du följa upp henne efter detta vårdtillfälle?
Svar: Kalla patient efter 6-8 veckor till poliklinisk koloskopi eller alternativt DT-kolon för att utesluta underliggande malignitet i kolon.

Kirurgi HT19 - Single Best Answer

Fråga 6) Du är kirurgjour på ett länsdelsjukhus. På akutmottagningen träffar du en 69-årig kvinna som söker med tre dygns anamnes på buksmärtor i övre delen av buken. Smärtorna började som intensiva krampsmärtor i mellangärdet som klingade av efter några timmar. Nu har hon rörelsekorrelerade smärtor i samma område. Vid bukpalpation är hon distinkt öm under höger arcus. Hon har ett gott allmäntillstånd, temp 38,1, puls 90, och BT 150/75. CRP är 178, LPK 14,1 och övriga prover är ua.
Vilken är den mest sannolika diagnosen? Välj ett alternativ:

a) Akut appendicit (höger fossa)
b) Akut pankreatit (epigastriet - utstrålning vänster skuldra)
c) Akut kolecystit (höger arcus)

d) Akut divertikulit (vänster fossa)
e) Akut pyelonefrit (hö/vä flank)

Fråga 7) Anders som är 71 år gammal och pensionerad lastbilschaufför söker på akutmottagningen pga intensiv smärta i höger ljumske sedan 6h. Han berättar att han sedan en tid känt att han haft en svullnad där som dock försvunnit när han lagt sig ned. Vid undersökning finner du en hård, ömmande resistens i höger ljumske som inte går att reponera. Vilken är den mest sannolika diagnosen?

a) Icke reponibelt femoralbråck
b) Ljumskabscess
c) Reponibelt pungbråck
d) Inklämt ljumskbråck
e) Lymfom

Fråga 8) På den kirurgiska akutvårdsavdelningen ligger en 71-årig kvinna som inkommit tidigare samma dag med smärta under höger arcus och feber, 38,9 grader. I lab ses CRP 134, förhöjda transaminaser och ett förhöjt bilirubinvärde på 116, men normalt pankreasamylas. Hon har genomgått en CT buk som visar rejält dilaterade intra- och extrahepatiska gallvägar och en icke väggförtjockad gallblåsa som ser ut att innehålla sludge och troligen också icke röntgentäta konkrement.
Vilken är den mest sannolika diagnosen?

a) Primär scleroserande kolangit
b) Mirizzi-syndrom med kolangit
c) Pankreascancer med gallstas och kolangit
d) Koledokussten med kolangit
e) Kolecystit med kolangit

Fråga 9) Du arbetar som vikarierande husläkare på en vårdcentral och träffar nu en 72-årig tidigare väsentligen frisk man som söker pga 7 kg viktnedgång och att fast föda fastnar i bröstet när han sväljer.
Patienten berättar att symtomen kommit smygande under de senaste 3-4 månaderna och att det i början bara var problem med mer svårtuggad mat som kött och vissa grönsaker, men att det nu är problem med att få ned all typ av fast föda. Vilken är den första undersökningen som du ska beställa för att ställa diagnos?

a) Gastroskopi
b) Sväljningsröntgen med vattenlöslig kontrast
c) Sväljningsröntgen med bariumkontrast
d) CT med peroral kontrast
e) Esofagusmanometri

Fråga 10) Du sitter som kirurgunderläkare på en multidisciplinär terapikonferens (MDK) på ett universitetssjukhus. Ni diskuterar en väsentligen frisk 59-årig kvinna som utretts för rektal blödning och som nu diagnosticerats

med en cancer i colon sigmoideum. Vid MDK konstateras TNM-klassificering T3N0M1, med fjärrmetastasering i form av en 4 cm stor levermetastas i segment 6. Vilket är det rimligaste behandlingsförslaget?

a) Palliativ cytostatikabehandling
b) Resektion av primärtumören och ablationsbehandling av levermetastasen
c) Behandling med cytostatika och immunterapi
d) Resektion av primärtumören och strålbehandling av levermetastasen
e) Resektion av såväl primärtumör som levermetastas

Fråga 11) Du arbetar som underläkare på kirurgakuten. En 83-årig man söker akut med kallt, smärtande höger underben sedan några timmar. Han medicinerar för hypertoni och kroniskt förmaksflimmer och har genomgått en knäplastik i samma ben för 10 år sedan. Han berättar att foten har domnat och känns svagare men hans smärtor har möjligen förbättrats något efter ankomsten till sjukhuset. Vid undersökningen kan du konstatera att höger underben och fot är vitare jämfört med vänster sida.
Vad misstänker du?

a) Perifer nervpåverkan
b) Diskbråck med cauda equinasyndrom
c) Stroke
d) Akut extremitetsischemi
e) Djup ventrombos

Fråga 12) En tidigare frisk 43-årig man söker med några dagars anamnes på anala smärtor och nu också feber. I status finner du en typisk perianal abscess omfattande ett 5-6 cm stort område. PR är inte möjligt att genomföra då patienten upplever det som mycket smärtsamt. Vilken är den lämpligaste behandlingen?

a) Bredspektrumantibiotika som täcker både tarmpatogener och hudflora
b) Incision och dränering av abscessen i lokalbedövning
c) Ultraljudsledd dränering med pigtailkateter
d) Ultraljudsledd dränering med pigtailkateter och bredspektrumantibiotika
e) Incision och dränering av abscessen i generell anestesi

Fråga 13) En 28-årig kvinna som har genomgått en laparoskopisk gastric bypass-operation för 2 år sedan söker akuten pga några timmars anamnes på högt sittande buksmärta och illamående. Hon har sedan operationen gått ner 19 kg i vikt och har nu ett BMI på 29. Hon har innan de aktuella besvären inte upplevt några större problem efter sin operation. CT-buk visar kraftig dilatation av den urkopplade ventrikeln.
Vilken diagnos bör man i första hand misstänka?

a) Gallstensanfall
b) Inre tunntarmsherniering

c) Tunntarmsinvagination
d) Ventrikelparalys
e) Mesenterica superior-syndrom

Egen kommentar: Strangulation efter gastric bypass “slitsherniering” detta innebär herniering av tunntarm och strangulation och ischemi. Detta är vanligast efter viktnedgång (oftast 6 mån post-OP) symptom ter sig kraftig smärta och ofta måltidsrelaterad. Pain out of proportion svårt att smärtstilla trots morfin i.v Labprover ger dock sällan vägledning. CT-buk kan inte utesluta slitsherniering men kan ge vägledning, tecken kan vara “whirlpool sign” som innebr roterade mesentrialkärl och utspänd mage/duodenum och kaliberväxling tunntarm. Dessa patienter ska anmälas till OP för exploration och bör alltid handläggas i samråd med erfaren kollega.

Fråga 14) En 69-årig man med tidigare njurstensbesvär inkommer till akutmottagningen med ambulans, med svår smärta i vänster flank. Han är kallsvettig och ger dålig kontakt. Pulsen är ytlig, frekvens 136, systoliskt blodtryck 85 mm Hg. Vilken diagnos bör du i första hand misstänka?

a) Rupturerat bukaortaaneurysm
b) Inklämt ljumskbråck
c) Perforerad divertikulit
~~d) Njurstensanfall~~
e) Aortadissektion typ A

Fråga 15) En 19-årig tidigare helt frisk kvinna inkommer till akutmottagningen med 5-6 timmars anamnes på smärta i epigastriet. Hon mår illa och har precis kräkts lite. Vid undersökning så ömmar hon tydligt i höger fossa iliaca. Temp 37,9, LPK är 17,2 och CRP 11.
Vilken är den mest sannolika diagnosen?

~~a) Ovarialtorsion~~
b) Akut kolecystit
c) Akut appendicit
d) Salpingit
e) Perforerad divertikulit

Fråga 16) Said som är 73 år var några månader tidigare med om en lindrig trafikolycka där trauma-CT visade flera stenar i gallblåsan, men helt normala övriga gallvägar, lever och pankreas. Husläkaren har nu remitterat Said till kirurgmottagningen på det länssjukhus där du arbetar för ställningstagande till åtgärd av gallstenarna. När du nu träffar Said framkommer det att han mår bra och inte verkar ha några symtom.
I lab, inklusive fullständigt leverstatus, ses ingenting avvikande.
Vad säger du till Said?

a) Att han behöver genomgå en laparoskopisk kolecystektomi
b) Att han behöver genomgå en endoskopisk retrograd cholangiopankreatikografi (ERCP)
c) Att detta inte behöver någon uppföljning, men att han ska återkomma om han skulle få besvär.
d) Att han behöver följas upp på mottagningen med nya blodprover en gång om året
e) Att han behöver genomgå ett ultraljud av gallvägar, lever och pankreas.

Fråga 17) En tidigare väsentligen frisk 69-årig kvinna kommer till akutmottagningen inremitterad av sin husläkare pga att hon märkt att hon sedan några dagar har gula ögonvitor. Hon har inga smärtor eller andra symtom. Husläkaren hann göra ett ultraljud av gallvägar, lever och pankreas som visade dilaterade gallvägar både intra- och extrahepatiskt och en gracil gallblåsa utan konkrement.

Pankreas svårbedömd pga skymmande tarmgas. Vilken är den mest sannolika diagnosen?
a) Pankreascancer
b) Koledokussten
c) Virushepatit
d) Primär levercancer
e) Skleroserande kolangit

Fråga 18) En 84-årig dement kvinna med känd tablettbehandlad hypertoni inkommer till akutmottagningen från sitt boende med svåra buksmärtor. Hon är tidigare inte bukopererad. Vid undersökningen finner du en mycket smärtpåverkad kvinna som ligger och vrider sig på britsen. Hon är svårundersökt pga smärtan, men du kan konstatera att hon är öm i buken utan uppenbart muskelförsvar.
Puls 130, BT 140/90. Du noterar oregelbunden hjärtrytm och EKG visar förmaksflimmer.
Hon får iv opioider för smärtlindring men blir mest dåsig utan att bli riktigt smärtlindrad.
Vilken diagnos misstänker du i första hand?

a) Tunntarmsileus med incarcererad tarm
b) Akut nekrotiserande pankreatit
c) Rupturerat bukaortaaneurysm
d) Arteria mesenterica superior-emboli med ischemisk tarm
e) Perforerat ulcus med generell peritonit

Fråga 19) En 73-årig man som tidigare genomgått sigmoideumresektion pga återkommande divertikuliter inkommer till akutmottagningen med intervallsmärtor och kräkningar. I status noteras utspänd och tympanistisk buk, men i övrigt ua. Datortomografi visar tunntarm som är dilaterad med gas-vätskenivåer och en sammanfallen och gastom tjocktarm. Vilken är den mest sannolika diagnosen?

a) Inklämt ljumskbråck med ileus
b) Malrotation med inre herniering och tunntarmsileus
~~c) Malignitet med mekaniskt hinder i höger kolonflexur~~

d) Tunntarmsileus pga adherens/brid
e) Paralytisk ileus

Fråga 20) En 63-årig kvinna söker på vårdcentralen pga ljusrött blod i avföringen till och från under de två senaste månaderna. I samband med sina graviditeter hade hon en hel del besvär med hemorrojder. Vilken av följande är den bästa handläggningen?

a) Palperar per rektum och om jag känner hemorrojder skriver jag recept på salva Xyloproct
b) Palperar per rektum, gör prokto- och rektoskopi och om jag inte finner hemorrojder så beställer jag en koloskopi
c) Palperar per rektum, gör prokto- och rektoskopi och oavsett om jag finner hemorrojder så beställer jag en koloskopi
d) Jag palperar per rektum och beställer en koloskopi
e) Jag palperar per rektum, gör prokto- och rektoskopi och beställer en virtuell datortomografi-koloskopi

---

Tentamen VT-19 3/6-2019

Kirurgi VT19 - Single Best answer

Fråga 1) Svea är 56 år och har halkat omkull och slagit i huvudet i trottoaren. Hon söker efter en timme på akutmottagningen för att bli undersökt. Hon har inte varit avsvimmad, inte kräkts och har inga fokalneurologiska symptom, men en rejäl bula i bakhuvudet. Svea tar inga läkemedel, utom Paracetamol vid behov. Vad blir din ordination?

a) Analys av S100B
b) DT skalle
c) Inläggning för observation i 12 timmar, puls o BT varje timme
d) Skickas hem, åter vid försämring

Fråga 2) Ture 67 år inkommer akut med ambulans efter att ha fallit emot sitt skrivbord på Skatteverket och skadat bröstkorgen. Han har 5L syrgas på mask, en saturation på 98% och smärtor till höger i thorax och palpationsömhet motsvarande revben 7 och 8 lateralt. Lungröntgen visar en pneumothorax på 5 cm. Hur går du vidare?

a) avvakta dränage och gör en ny lungröntgen efter 1 timme
b) lägger ett thoraxdränage interkostalt i mamillhöjd i främre axillarlinjen
c) lägger ett thoraxdränage interkostalt under 2:a revbenet midklavikulärt
d) lägger ett thoraxdränage interkostalt under 5:e revbenet i bakre axillarlinjen

Fråga 3) Vilket organ är oftast skadat vid en skottskada mot buken?
a) Lever
b) Pancreas
c) Mjälte
d) Tarm

Fråga 4) Vilken metod bör användas för att visualisera gallträdet diagnostiskt?
a) DT med iv kontrast
b) ERCP
c) MRCP
d) Ultraljud med kontrast

Fråga 5) Vilken undersökning har högst sensitivitet för att utreda om det finns metastaser vid esofaguscancer?

a) DT Thorax/buk
b) PET-DT
c) Scintigrafi
d) Ultraljud av esofagus

Fråga 6) Vilken är den vanligaste komplikationen efter ERCP?
a) Blödning
b) Kolangit
c) Pancreatit
d) Perforation

Fråga 7) Matilda är 63 år och är för 16 år sedan behandlad pga bröstcancer.
Nu söker hon på vårdcentralen och säger att det ibland känns som att maten fastnar när hon sväljer.
Vilken undersökning bör du remittera henne till?
a) DT thorax och buk med iv kontrast
b) Esofagusröntgen
c) Gastroskopi
d) PET-DT

Fråga 8) När ingår det i utredningen av tumörer i pankreas att ta biopsier från tumören?
a) alltid
b)aldrig
c) när tumören bedöms operabel
d) vid atypiskt tumörutseende på DT

Fråga 9) Vilket av följande perianala tillstånd är vanligtvis associerat med svår smärta?

a) Analfissur

b) Analfistel

c) Hemorrioder

d) Perianalt hematom

Fråga 10) Vilken är den vanligaste komplikationen vid stomi?

a) Fistelbildning

b) Ileus

c) Parastomalt bråck

d) Peristomala hudproblem

Fråga 11) Vilket symptom är mest allvarligt vid akut ischemi i benet?

a) Domning

b) Förlamning

c) Ingen puls

d) Smärta

Fråga 12) Gösta är 86 år och är tidigare gall- och prostataopererad. Han söker akut med succesivt insättande buksmärtor sedan 12 h. Han har kräkts och har inte haft avföring eller gasavgång. Buken är utspänd och när du perkuterar låter den tympanistisk.

Vad visar bifogad DT buk?

a) Caekalvolvolus

b) Inklämt ljumskbråck

c) Sigmoideum Volvulus

d) Tunntarmsileus

Fråga 13) Vilken är den vanligaste komplikationen till akut divertikulit?

a) Abscess

b) Fistel

c) Perforation med fri gas

d) Stenos

Fråga 14) Förloppet vid akut pankreatit följs bäst med?

a) Amylas

b) CRP

c) Interleukin 6
d) LPK

Fråga 15) Kurt är 71 år och har kommit in akut pga feber sedan 2 dagar och ont i buken under höger arcus. En ultraljud buk påvisar tecken som vid akut cholecystit, samt en 6 mm sten i choledocus.
Du OP-anmäler Kurt för en cholecystektomi, men hur tycker du att stenen lämpligast bör åtgärdas?

a) Peroperativt med ERCP-rendezvous
b) Intra-operativt med koledochotomi
c) Pre-operativt med ERCP
d) Post-operativt med ERCP rendezvous

Egen kommentar: ERCP med sfinkterotomi och stenextraktion inom 24 timmar är förstahandsmetod.
Vid endoskopisk behandling blir ca 95 % av patienterna primärt stenfria.

Fråga 16) Marylin är 24 år och söker på en akuttid på vårdcentralen efter en öppen appendektomi för 5 dagar sedan. När du tagit av förbandet ser du ett opsår i läkning, men rodnad hud, svullnad och ömhet kring ärret i höger fossa. Hon har temp på 37.9, f.ö. normala vitalparametrar.
Vad gör du?
a) Remiss till ultraljud buk
b) Skickar henne till kirurgakuten 7 km bort
c) Skriver recept på cefotaxim + metronidazol
d) Öppnar såret och spolar rent

Fråga 12) Vilken struktur passerar INTE i ligamentum hepatoduodenale? Se bild

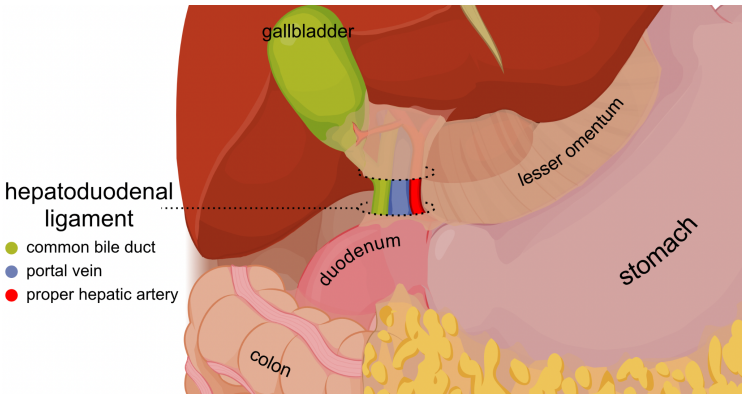

a) D choledochus
b) A.gastroduodenale
c) A. hepatica
d) V portae

Egen kommentar:
Kunskapen om detta används i
ett handgrepp som kallas “pringle manöver”.
genom att strypa blodflödet till levern genom att klämma åt kring ligamentum hepatoduodenale där både leverartär och portaven går.

Kirurgi VT19 - Kortsvarsfrågor

Fråga 1) Susanne är 49 år gammal och söker på vårdcentralen pga en nyupptäckt knöl i vänster bröst.
a) Ange tre saker som anamnesen bör klargöra med tanke på knölen i bröstet?
Svar: Hereditet, hormonterapi (p-piller), antal graviditeter-amning, Menarche-Menopaus,
och eventuellt tidigare bröstsjukdomar.

b) Vad ingår i ett bröststatus?
Svar: Inspektion i sittande o liggande, höjda armar, palpation av båda brösten,
palpation av båda axillerna och knölen förstås

c) Hur bör hon utredas?
Svar: Med trippeldiagnostik - utöver palpation så radiologisk utredning med mammografi (ultraljud)
och cytologi med finnålspunktion.

Fråga 2) Sigrid 69 år, tidigare rökare, men slutade för 4 år sedan. För ett halvår sedan behandlades hon pga förmaksflimmer, men har nu ingen behandling förutom mot hypertoni. Nu söker hon på akutmottagningen för att hennes arm smärtar o känns fumlig. Det kom för en timme sedan när hon såg på TV.

a) Vad ska ingå i status av hennes arm?
Svar: Kärlstatus vaskulärt - regelbunden? puls, varm hud, kapillär återfyllnad)
Neurologiskt status - sensibilitet, motorik och reflexer i båda armarna/händerna

b) Ange två möjliga diff-diagnoser:
Svar: Stroke, plexusskada, TIA

c) Vilken röntgenundersökning remitterar du till?
Svar: DT angiografi, (ev ultraljud)

d) Vad är skillnaden i resultatet generellt efter kärlkirurgi hos kvinnor respektive män?
Svar: Sämre resultat för kvinnor

Fråga 3) En vass skalpell, bra syn och god kirurgisk teknik är några framgångsfaktorer för ett bra resultat efter operationer, men det finns så mycket mer. Skriv fyra ordinationer, pre- och peroperativtsom med god evidens påvisats medföra färre komplikationer/snabbare tillfrisknande för patienter som genomgår kolorektal kirurgi?
Svar: Antibiotikaprofylax, trombosprofylax, Trombosprofylax, målstyrd vätskebehandling
Ingen V-sond eller dränage, EDA, Minimalinvasiv kirurgi samt inte pre-operativ tarmförberedelse eller sedering

Fråga 4) Amanda är 24 år och tidigare väsentligen frisk. Hon har insjuknat ganska snabbt med akuta smärtor i bukens övre del, både i epigastriet och med utstrålning i ryggen till höger. Hon har ej känt liknande förut. Nu har hon haft rejält ont i 3 timmar och kräkts en gång. Hon har ingen feber och vitalparametrar är ua.

a) Skriv tre frågor du vill ställa patienten för att beskriva smärtan mer precist?
Svar: Intervallartad smärta? Smärtvandring? Molande eller stickande värk?

b) Är det något mer du vill veta om andra ev. Symptom?
Svar: GI-besvär? Gynanamnes och Urinvägar?

c) Vilka prover ordinerar du?
Svar: Blodstatus, Elektrolytstatus, Leverstatus, U-status

d) Proverna var ua. Vilken diagnos är mest sannolik och hur vill du behandla den?
Svar: Gallstensanfall behandlas med NSAID - Toradol (Diklofenak, Spasmofen) iv/im

e) Någon ytterligare utredning och när?
Svar: Ultraljud gallvägar, buk, polikliniskt förutsatt att besvären viker.

Fråga 5) Torkel ligger på en övervakningsplats på akuten, du ska nu ta över jouren och får följande rapport:
S: 52-årig man som väger 90 kg söker för akuta buksmärtor
B: App-op i tonåren, haft ont o kräkts en hel del i c:a 7 timmar, har fått 750 ml Ringeracetat iv och 5ml Morfin i ambulansen för 4 timmar sedan.
A: DT buk visar bild som vid tunntarmsileus
R: Se över vätska o smärtis

a) Ange 4 åtgärder/ordinationer på akuten
Svar: Utför ett bukstatus samt kolla bråckportar. Vätska upp med RingerAcetat, NaCl och elektrolyter enligt labstatus. Utvärdera patietens smärta VAS 1-10 ge morfin 5 mg vb och sätt v-sond.

b) Du lägger in patienten på en avdelning och beställer en bildgivande undersökning, vilken?
Svar: DT passage med kontrast

c) Varför görs undersökningen?
Svar: För att undersöka förloppskontroll med hopp om passage av kontrast till kolon, annars operation inom c:a 24h. Alt värre symptom

Fråga 6) Ylva är 5 år gammal och har lekt på gården på dagis och skurit sig på något vasst på framsidan på höger lår för c:a en timme sedan. Lokal Status: Under ett stort förband ser du en sårskada som är 4 cm lång, kanterna är skarpa (skärsår?) och den blöder inte så mycket längre.

Ange fem åtgärder för att handlägga sårskada?
Svar: Lokalbedöva med lidokain, Rengör såret med NaCl, Explorera (revidera) såret för eventuell smuts

Suterera enstaka suturer med monofil Ethilon 4-0 och be sköterska sätta förband.

Fråga 7) Ange tre alternativ för sårförslutning som du känner till. Ange en för- och nackdel?
Svar:
- Sy genomgripande med monofil tråd:
Fördelar är billigt, starkt, blodstillande, säkert och nackdel är kräver LA samt återbesök för suturtagning
- Sy intrakutant: fördelar är billigt och ingen sut ut, nackdel är att det kräver LA
- Stapla: fördel är att det går snabbt och säkert, nackdel är att det är relativt dyrt, kräver LA samt återbesök för att ta bort agrafferna.
- Limma, fördel är att det inte kräver LA och är billigt, nackdel ej slittåligt och torr hud
- Tejpa, fördel är att det kräver inte LA, är billigt och går snabbt, nackdelar är torr hud, inte så starkt

---

Tentamen HT-18 17/12-2019

Kirurgi HT18 - Kortsvarsfrågor
Fråga 1) Under din AT-tjänst tar du emot en 77-årig man på sjukhusets akutrum.
Han har plötsligt insjuknat med ihållande buk/ryggsmärtor i samband med morgonens toalettbesök.
Medföljande hustru berättar att hon hittat mannen avsvimmad på golvet och ringt ambulans.
Under intransporten har han kvicknat till men känner sig yr och medtagen. Smärtan kvarstår.
Han har rökt ett paket cigaretter sedan ungdomen, han tar en spray 'för luftrören' men i övrigt har han varit frisk hela livet.

a) Vilken information vill du i första hand få av ambulanspersonalen?
Svar: Puls och blodtryck alt vitalparametrar och given smärtlindring.

b) Vilken diagnos bör du i första hand misstänka och vilka uppgifter i sjukhistorien ovan stöder den misstanken? Svar: Brustet bukaortaaneurysm. Riskfaktorer som talar för detta är att han är man, + 65 år rökare, insjuknande med plötsliga buk/ryggsmärtor och medvetandeförlust/cirkulationssvikt.

Vid undersökning av patienten noterar du att han andas normalt, han är lite 'kladdig', blek och kallsvettig men helt vaken och svarar adekvat på dina frågor.
c) Narkosläkaren som anlänt frågar hur du vill ha patientens blodtryck.
Svar: Permissive Hypotension - bltr bör hållas relativt lågt men ändå på en sådan nivå att patienten är fortsatt kontaktbar ca 70 - 100 mm Hg. Trots kliniska tecken på hypotoni så är patienten vaken vilket tyder på att det blodtryck som är ändå är tillräckligt för cerebral cirkulation.

Vid ett brustet bukaortaanerysm så kan blodtryckshöjande behandling leda till att den tillfälliga tamponaden av rupturen släpper och blödningen förvärras.

Patienten hålls stabil av narkosläkaren och du vill snarast bekräfta diagnosen.
d) Vilka 2 diagnostiska metoder har du i första hand att välja på och vilken är att föredra i den aktuella situationen ?
Svar: DT med i.v kontrast ii artärfas eller DT-angio och ultraljud av buken.
Datortomografi är att föredra eftersom den både är ett säkrare sätt att detektera ett brustet bukaortaaneurysm (med blödning) och dessutom ger dig mer information till hjälp för val av behandlingsmetod (öppen kirurgi eller endovaskulär behandling.

Egen kommentar: Om patienten varit mer cirkulatoriskt instabil kan ett ultraljud av buken användas för att snabbt ta reda på om det finns ett bukaortaaneurysm, däremot är detektionen av ruptur/blödning osäkrare. Detta innebär att man i första hand kan använda ultraljud för att hitta ett bukaortaaneurysm om man INTE kan känna en 'pulserande resistens' vid bukpalpation.

e) Vad är överlevnaden för denna sjukdom?
Svar: Överlevnad efter ruptur av bukaortaaneurysm (> 30 dagar) för patienter som kommit till sjukhus och behandlats ligger mellan ca 50 och 70 %.

Fråga 2) Du har mottagning på kirurgen och har fått en remiss från en endoskopienhet på en 45-årig man som genomgått koloskopi pga slem och blod från ändtarmen. Vid koloskopin upptäcktes en hård förändring, 2 x 3 cm och 6 cm från analöppningen starkt malignitetsmisstänkt.
Biopsi togs ej. Tarmslemhinnan i övrigt var normal. Patienten är tidigare frisk.
Röker 5 cigaretter om dagen och dricker 3 öl och 4 glas vin i veckan. Väger 90 kg.

a) Patienten har således en misstänkt rektalcancer.
Vad ingår i vidare utredning?
Svar: Radiologi med CT-Thorax/buk samt MR Bäcken för att se intilliggande metastaser eller tecken på spridning. Allmänna blodprover, viktigt med Hb, albumin och CEA (Carcinoembryonalt antigen)

b) Vilket är syftet med varje undersökning?
Svar: CEA- tumörmarkör som används ofta vid kolorektalcancer.
CT för att se eventuell fjärrmetastasering och MR lokal växt i bäckenet. Biopsi bestämma histologin av tumören då behandling skiljer sig mellan skivepitelcancer eller adenom/adenocarcinom

På multidisciplinär konferens visas radiologin för denna patient och radiologen bedömer tumören vara en rektalcancer T2N2M0 med nedre begränsning på 7 cm.

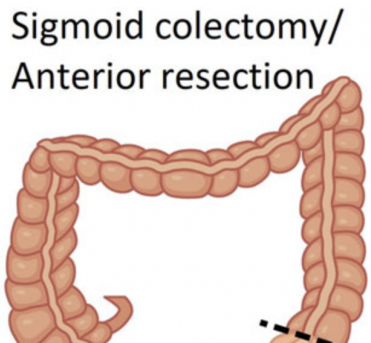

c) Vilken behandlingsstrategi är mest lämplig för denna tumör?
Svar: Preoperativ strålbehandling (5x5 Gy) och därefter OP med TME (Total mesorectal excision) +/- anastomos beroende på patientfaktorer, i detta fall med all sannolikhet låg främre resektion med anastomos och avlastande loop-ileostomi.
Väntetiden mellan kirurgi och strålning beror lokala vårdprogram.
Mindre alkohol och rökstopp.

d) Slutgiltigt PAD efter behandling visar T2N0M0.
Vad meddelar du patienten om prognos och fortsatt behandling?
Svar: Stadium I med god prognos 5 års överlevnad 85-100%.
Ingen adjuvant behandling rekommenderas

Fråga 3) Du är kirurgjour på Valborgsmässoafton och träffar en 38-årig man. Han är i övrigt frisk, tar inga läkemedel regelbundet och har inte genomgått några bukoperationer. BMI 34, röker ej, alkohol ”som de flesta andra”. Sedan i förrgår har han haft tilltagande buksmärta nedom naveln.
Han har aldrig upplevt det här tidigare. Temp: 38,3 °C, blodtryck 125/80 mmHg, puls 87, urinsticka +1 Leukocyter, b-glukos 5,3 mmol/L. I status noteras palpationsömhet med muskelförsvar nedom naveln utan sidolateralisering.

a) Nämn fyra frågor du vill komplettera anamnesen med?
Svar: Förekommande av kräkning? Senaste avföring/gasavgång?
Smärtans karaktär? VAS 1-10? Rörelsekorrelerad smärta? Något som lindrar?

Labprover visar: Hb 145 g/L, B-leukocyter 17,3 x10^9 /L, P-CRP 41 mg/L, P-Kreatinin 73 µmol/L, P-Natrium 138 mmol/L, P-Kalium 3,8 mol/L.

b) Nämn 2 rimliga differentialdiagnoser.
Svar: Appendicit, divertikulit

c) För att komma närmare diagnosen behövs hjälp av medicinsk radiologi. Nämn 2 anledningar till att ultraljud buk är en suboptimal undersökning i detta fall? Svar: Flera rimliga differentialdiagnoser där flera inte kan bestämmas av ultraljud samt att patientens BMI på 34 är svårt oavsett orsak.

Fråga 4) Du är kirurgjour och får ett traumalarm. En 25-årig kvinna har ramlat med sin motorcykel. Hon är vaken men förvirrad och vet inte vad som hänt när ambulansen kommer. Hon har smärtor i vä underben och kan inte resa sig. Hon är tachypnoisk och har ont i bröstet och buken på ffa vä sida.
a) Enligt vilken algoritm ska du handlägga patienten?
Svar: ABCDE enligt ATLS

När du kommer till traumarummet har 45 min gått sen olyckan. Du finner en blek patient på britsen med kraftiga smärtor i vä ben. Bltr 80/60 mm Hg, HF 120 bpm, SaO_2 85% med 5 l syrgas på mask. När du lyssnar på hjärta och lungor hör du sämre andningsljud på vä sida.

b) Vilken åtgärd ska du prioritera?
Svar: Patienten har låg saturation och vi misstänker hemo/pneumothorax. Därför pleuradrän på vänster sida. Höja syrgas till 10-15 L/min

c) Trots åtgärder blir blodtrycket inte bättre och buken börjar bulla upp sig. Du inser att patienten snabbt blir sämre. Nämn 4 åtgärder hur du handlägger patienten vidare?
Svar: FAST UL på Traumarummet för att se vart i buken man misstänker blödning.
Patienten måste intuberas och föras direkt till OP för laparotomi. Även ge transfusion enligt 4:4:1

Egen kommentar: Vid akut blödning så är det viktigt att prehospitalt stoppa alla externa blödningar, enklast med direkt tryck eller indirekt tryck (tourniquet)
Ge i**nte kristalloider i onödan** - Späd inte ut det blod som finns kvar, endast för att uppnå systoliskt blodtryck 80 mm Hg.
Permissiv hypotension - kortast möjliga tid tills blödningen är kirurgiskt åtgärdad.
Tillåter systoliskt blodtryck på 70-90 mm Hg (radialispuls, vid medvetande).
Om misstanke om skallskada >110 mmHg systoliskt.

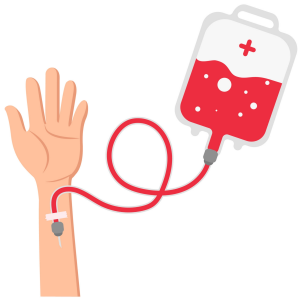

Provtagning gäller blodgas (arteriell eller venös)
Hb, laktat och BE. Blodgrupp + BAS-test.
Även fibrinogen, PK, APTT och TPK av stor vikt.

Målvärden vid stor blödning är enligt följande:

Hb > 100	Fritt Ca^{2+} > 1 mmol/l
TPK > 100	PK (INR) < 1,5
Fibrinogen > 2-2,5 g/l	pH > 7,2
APTT normalt	Temp > 36 C

Behandling vid stor blödning är enligt följande: 4: 4 : 1 (e-konc: plasma: trombocyter) därefter fibrinogen, tranexamsyra (Cyklokapron) och kalcium.

Fråga 6) På kirurgakuten väntar två patienter med buksmärtor när du går på din kvällsjour. En 80-årig kvinna som inte har haft avföring på ” minst en vecka”. Hon har långsamt fått mer ont i magen men kunnat äta fram till i morse. Nu mår hon lite illa. Buken är mjuk men lätt uppdriven och ömmar lätt i hö fossa. Hon har opererats för någon knöl på äggstocken för 40 år sedan och har hypertoni och metformin behandlad DM typ II.

En 45 årig man som har kräkts intensivt i 2 dagar med kraftiga smärtor som kommer och går. Han har inte fått i sig något alls och urinen börjar bli alltmer koncentrerad. Buken är uppdriven och diffust ömmande. Han är tidigare frisk men är opererad för blindtarmen vid 10-års ålder.

a) Hur handlägger du dessa två patienter? Vad är viktigt i respektive fall?
Svar: Kvinnan 80 år: Labprover som inkluderar blodstatus, elstatus CRP, CT buk.
Sätta ut metformin och kontrollera njurfunktion före återinsättning.
Mannen 45 år: Labprover som inkluderar blodstatus, elstatus CRP. Starta i.v rehydrering, i.v smärtlindring, V-sond, därefter CT buk.

b) Vad blir din kliniska bedömning av patienterna avseende trolig diagnos?
Svar: Kvinnan 80 år - colonileus och Mannen 45 år - tunntarmsileus.

c) Vilka orsaker kan ligga bakom deras insjuknande? Ange två per fall.
Svar: Kvinnan förstoppning/fekalom, distal koloncancer eller striktur efter divertikulit
Mannen bridileus efter app op, tunntarmshinder som tumör (mindre troligt)

Fråga 6) Du är AT-läkare på en vårdcentral och träffar en 42-årig kvinna. Hon är frisk, har inga läkemedelsallergier, aldrig opererad i buken, BMI 28, dricker 12 standardglas alkohol/ vecka och röker 10 cigaretter om dagen. Hon kommer på återbesök till dig för att diskutera svaret på det ultraljud lever-gallvägar-pankreas du beställde vid förra besöket då hon haft flera övergående episod av smärtor i epigastriet efter hon ätit. Svaret lyder:
”I gallblåsan finns multipla upp till 7 mm stora konkrement. Ingen intrahepatisk gallstas.
Pankreas och distala ductus choledochus är svåra att framställa till följd av skymmande tarmgas.
Lever med ordinärt utseende. – Kolelitasis ”

a) Nämn 4 komplikationer som gallkonkrement kan leda till?
Svar: Svåra, smärtsamma och upprepade *gallstensanfall*. Om de täpper igen gallgångarna så kan det leda till cholesystit, pankreatit och kolangit till följd av en gallsten i ductus koleductus.

b) Du bedömer att hennes besvär orsakas av gallsten och remitterar till kirurgklinik. Om man beslutar om operation, vilken operationsmetod kommer man att föreslå i detta fall, vilken alternativ operationsmetod finns och när används denna?
Svar: Patient kommer troligtvis opereras med laparoskopisk kolecystektomi.

Alternativet öppen kolecystektomi genomförs då anatomin är svår, tidigare operad och förekomst av adherenser eller då det föreligger stark malignitetsmisstanke eller uttalad kolecystit.

c) Vilka preoperativa åtgärder kan minska den postoperativa komplikationsrisken för denna patient? På vilket sätt kan du som läkare bidra?

Svar: Patienten bör uppmanas att sluta med både rökning och alkohol (minst) 2-3 veckor innan kirurgi. Remiss rökavvänjning. Antibiotika eller fragmin ges INTE vid elektiva galloperationer dvs ger inga poäng.

Fråga 7) Du gör AT i kirurgi och har placering på en bröstenhet. En 63-årig kvinna har selekterats från mammografiscreeningen och har diagnostiserats med bröstcancer. Tumören är 2 cm stor, lokaliserad i övre laterala kvadranten, utan tecken på lymfkörtelmetastaser.
Hon röker 10 cig/dag,har lätta KOL-symtom och konsumerar 4 glas vin/vecka. BMI 38.
På MDK har man rekommenderat OP inom 4 v.

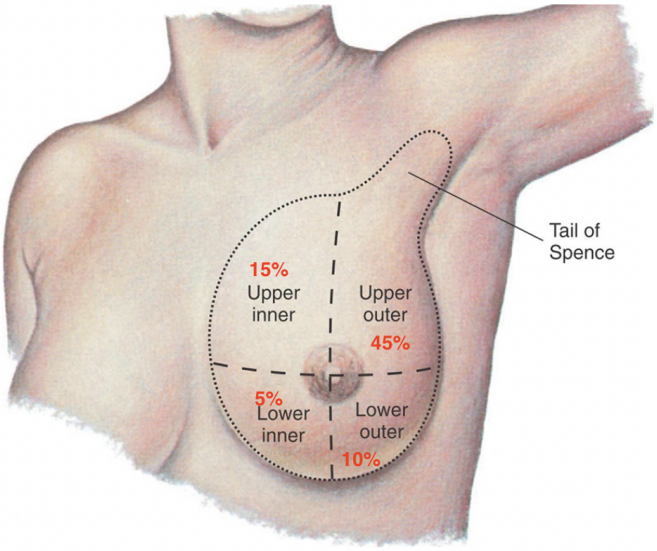

a) Vilka två behandlingsalternativ finns?
Svar: 1) Bröstbevarande kirurgi-sektor med sentinel node biopsi med efterföljande strålning

2) alt mastektomi- avlägsnande av all bröstkörtelvävnad med sentinel node med efterföljande strålning.
Det är samma prognos vad gäller överlevnad förutsatt att patienten strålas adjuvant.

b) Beskriv sentinel node konceptet på ett sätt som patienten begriper?
Svar: Lymfkörteln i armhålan, närmast bröstkörtlarna kallas för "Portvaktskörteln" det är alltså den första lymfkörteln som en tumör ger sitt lymfavflöde till. Genom att undersöka den får man information om det finns spridning av bröstcancern till körtlar.

Man hittar den genom att spruta ett spårämne i huden på Bröstet som tas upp av lymfsystemet och fastnar i portvaktkörteln. Man sprutar även ett grönt färgämne i bröstet som visar vägen till portvaktkörteln genom att den färgas.
Patienten kommer att kissa blått ett par dagar efteråt.

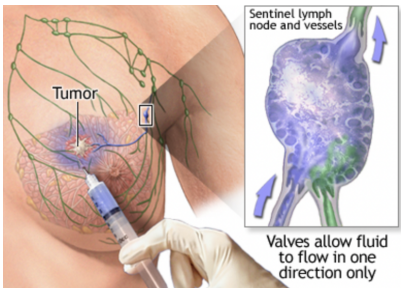

c) Är bröstrekonstruktion i samma seans lämpligt på denna patient?
Svar: Nej, att rekonstruera brösten är olämpligt i nuläget pga rökning och övervikt. Vid eventuell mastektomi kan man överväga att minska andra bröstet, detta behövs inte vid bröstbevarande kirurgi.

Kirurgi HT18 - Multiple Choice Questions

Fråga 1) Grundregeln för behandlingen av abscesser är dränering.
Vid vilken av följande abscesstyper är kirurgisk incision inte förstahandsval?
a) Abscess i bröstet
b) Infekterat atherom på ryggen
c) Infekterat pilonidalsinus
d) Kragknappsabscess i fingret
e) Perianalabscess

Fråga 6) På akutmottagningen söker en 35-årig kvinna pga intensiva smärtor vid ändtarmsöppningen.
Hon har varit förstoppad i 2 v. För 2 dagar sedan fick hon intensivt ont vid anus.
Smärtan förvärras efter defekation. Hon söker idag för att hon sett blod på pappret efter hon torkat sig.
Du tillåts knappt att undersöka henne och per rektum palpation går inte att utföra.
Vilken läkemedelskombination förskriver du?

a) Movicol 1-2 dospåsar dagligen, alsolkompresser lokalt
b) Movicol 1-2 dospåsar dagligen, K. Oxynorm 5 mg 1 v.b
c) Movicol 1-2 dospåsar dagligen, salva Glycerylnitrat i Unguentum Merck APL 0,2 % 1x2, salva Xyloproct 1 v.b.
d) Movicol 1-2 dospåsar dagligen, T. Alvedon 500 mg 2x4, Salva Dermovat 0,05% (Grupp IV steroid)
1 x 4, Salva Fucidin 2% 1x2.
e) Movicol 1-2 dospåsar dagligen T. Ciprofloxacin 500 mg 1x2, T. Flagyl 400 mg 1x3

Fråga 10) Ett syfte med bakre nätplastiker (laparoskopisk operation) vid ljumskbråckskirurgi är att
Minimera risken för bråck i flera potentiella bråckportar samtidigt. Hos vilken av dessa patienter är det
mest indicerat med en s.k bakre nätplastik?
a) 3 mån pojke med hösidigt ljumskbråck
b) 22 årig man med litet vänstersidigt ljumskbråck
c) 36 årig kvinna med hönsäggsstort ljumskbråck
d) 54 årig man med ett högersidigt ljumksbråck samt ett navelbråck
e) 86 årig man med stort asymtomatiskt ljumskbråck

Fråga 12) En 12-årig flicka har varit och fiskat med morfar. När hon rensade fisken på bryggan skar hon sig
volart över mellanfalangen på dig 2 radialt på vä hand. Detta hände för 6 timmar sedan.
Hon tycker fingertoppen känns konstig. Hur handlägger du skadan?

a) Tvättar med koksalt, bedövar sårkanterna, syr såret med 4-0 ethilon.
b) Tvättar med koksalt, distalstatus, inspekterar såret. Remiss till handkirurg akut idag.
c) Tvättar med koksalt, distalstatus, inspekterar såret, ledningsanestesi, suturerar såret, remiss till handkirurg.

d) Tvättar med koksalt, distalstatus, inspekterar såret, ledningsanestesi, suturerar såret, stelkrampbooster.
e) Tvättar med koksalt, distalstatus, inspekterar såret, ledningsanestesi, suturerar såret, stelkrampbooster, antibiotikaprofylax i 4 dagar

Fråga 13) En patient blöder under en operation. Du vill med hjälp av erytrocytkoncentrat och plasma ersätta en blodförlust på 2000 ml. Du vill med blodprodukter fullt ut ersätta blodförlusten.

a) 250 ml plasma + 750 ml erytrocytkoncentrat, motsvarar ca 1 påse plasma + 3 påsar erytrocytkoncentrat
b) 500 ml plasma + 500 ml erytrocytkoncentrat, motsvarar ca 2 påsar plasma + 2 påsar erytrocytkoncentrat
c) 500 ml plasma + 1000 ml erytrocytkoncentrat, motsvarar ca 2 påsar plasma + 4 påsar erytrocytkoncentrat
d) 750 ml plasma + 750 ml erytrocytkoncentrat, motsvarar ca 3 påsar plasma + 3 påsar erytrocytkoncentrat
e) 1000 ml plasma + 1000 ml erytrocytkoncentrat, motsvarar ca 4 påsar plasma + 4 påsar erytrocytkoncentrat

Fråga 19) Per rektum palpation ingår i bukstatus.
Vid vilken av följande situationer görs det <u>inte</u>?

a) På akuten: 64-årig man som söker med måttlig buksmärta, känsla av uppblåsthet och upphörd avföring sedan 2 dagar.
b) Återbesök efter operation av lokalt avancerad rektalcancer som utförts med abdominoperineal rektumexcision.
c) På traumarummet: Fall från andra våningen. Klinisk misstanke om bäckenfraktur.
A: Fritt B: SaO2 93%, C: puls 102, FAST negativ, blodtryck 110/80. D: GCS 13.
E: Smärta i fötter, underben och smärta i ländrygg.
d) På en 65 årig man som höftopererats för 3 dagar sedan och nu har uppdriven buk och buksmärtor.
e) På vårdcentralen: Hos en 83 årig kvinna med trötthet, Hb 85 g/L

Fråga 21) En 63-årig kvinna inkommer med biokemisk gallstas, lätt illamående och klåda.
Utredning med ultraljud visar vidgade gallvägar med en striktur i ductus choledochus.
Det beslutas att gallvägarna ska avlastas i väntan på definitiv åtgärd.
Vilken metod används i första hand?

a) ERCP
b) MRCP
c) Nissenplastik
d) Roux-en-Y slynga
e) PTC

Fråga 22) En 25-årig man söker för svullnad och svår smärta i vänster underarm som träffats av en tung järnstång under byggarbete. Han har fått intravenös morfin på akuten med ringa effekt. Vid undersökning framkommer en brädhård svullnad av volara compartment och kraftig smärta vid passiv extension av handled. Vilken initial åtgärd är mest adekvat för behandling av den mest sannolika diagnosen?

a) Ordinera analgetika i ökad dos med intravenös morfin
b) Ordinera fasta för operation med akut fasciotomi
c) Ordinera fasta och genomföra en tryckmätning av compartment
d) Ordinera högläge av armen med frekvent observation av armens omfång
e) Ordinera intravenös vätska för att öka diastoliska trycket

Fråga 24) En 56-årig man inkommer till kirurgakuten efter att ha kräkts blod hemma. I status noteras att buken är ordentligt uppdriven, men icke ömmande, han har en gulaktig nyans i ögonvitorna och uppträder konfusoriskt. Vitalparametrar: Blodtryck 105/80, puls 95, SaO2 98%. Labprover: HB 88 g/L, P-Kreatinin 93 µmol/L, P-Natrium 134 mmol/L, P-Kalium 4,3 mol/L. ASAT 3 µkat/L, ALAT 1,3 µkat/L, bilirubin 39 µmol/L, PK(INR) 1,7. När du undersöker honom kräks han igen och den här gången med en stor mängd koagler.
Hur handlägger du detta?

a) infarter, initiering av transfusion med O- blod i förhållandet 4:4:1, akut till operation
b) infarter, kristalloid, nasogastrisk sond, glypressin, nexium, antibiotika, inläggning, akut endoskopi
c) infarter, utvidgat lab. status, laktulos 30 ml x 4, endoskopi under morgondagen
d) infarter, nasogastrisk sond med spolning av ventrikel, om klara returer observation i hemmet
e) infarter, nasogastrik sond, nexium, endoskop iunder morgondagen

---

Tentamen HT-20 14/12-2020

Kirurgi HT20 - Kortsvarsfrågor

Fråga 1) En 70 årig kvinna söker akutmottagningen efter att ha svimmat hemma. Hon har fått plötslig påkommen buksmärta och har mycket ont i hela buken, smärtan påverkas ej av rörelse.
Hon mår inte illa och har haft en stor lös avföring. Hon har förmaksflimmer, hypotyreos och medicinerar med Eliquis och Levaxin. Buken palperas mjuk. Inga palpabla resistenser.
Generell smärta i hela buken vid palpation. Bltr är 95/70 mmHg, puls 120 oregelbunden och Hb 135.
a) Vilken diagnos är troligast som förklarar hennes symptom?
Svar: Tarmischemi

b) Vilken bild undersökning bör du remittera henne till?
Svar: CT buk med kontrast i artär och venfas

c) Hur handlägger du henne vidare, nämn minst 3 åtgärder?
Svar: Smärtlindring, grova infarter, rehydrering, inläggning samt direkt op anmälan.
Tarmischemi bör exploreras akut efter en snabb optimering av patienten.

Fråga 2) Du arbetar på kirurgakuten när en 20 år kille kommer in med ambulans. Han har ramlat omkull med sin häst och hamnat under hästen. Han hade hjälm och verkar inte slagit i huvudet och kan redogöra för vad som hänt. Patienten handläggs på traumarummet.
a) Hur strukturerar du din undersökning av patienten?
Svar: ABCDE enligt ATLS

Hans vitalparametrar är Bltr 95/60 mm Hg, puls 120, andningsfrekvens 24, saturation 88 %.
Han är blöt och kall, är svår att undersöka pga smärta men du tycker ändå vid att andningsljuden är svagare på vä sida. b) Vad misstänker du för skada?
Svar: Hemo/pneumothorax

c) Hur behandlar du patienten?
Svar: vä pleuradrän 4-5 interstiet, 2 grova infarter, smärtlindring med morfin i.v + Vätska iv
Under tiden får han alltmer ont i magen och vä flank, buken blir mer uppdriven.
Han förblir cirkulatorisk instabil.
d) Vilken bukskada är troligen med dessa symptom?
Svar: Mjältskada med blödning till fri bukhåla

Fråga 3) En 45 årig mekaniker kommer in med en sårskada volart över prox falangen dig III hö hand efter att ha skurit sig på en plåt. Hon kan inte flektera fingret. Hur handlägger du henne?
Svar: Distalstatus, ledningsanestesi, inspekterar såret, tvättar rent ordentligt, syr huden, akut remiss/ringer till handkirurgen.

Fråga 4) En 66-årig kvinna, tidigare väsentligen frisk söker kirurgakuten pga att hon de senaste fyra dagarna inte haft avföring eller gasavgång. Nu senaste dygnet har det gått över i illamående och kräkningar. Själv tror hon att det är maginfluensa.
När du undersöker hennes buk finner du en måttligt palpöm, kraftigt utspänd buk med tympanistisk perkussionston, inga palpabla bråck, rikligt med tarmljud, per rektum glömdes bort.
a) Vad misstänker du för diagnos?
Svar: Kolonileus

b) Vilka diagnoser är de vanligaste orsakerna till detta tillstånd?
Svar: Kolorektalcancer, kolonstriktur tex divertikulitorsakad, fekalom

Fråga 5) En 49- årig väs frisk kvinna söker för en ca 2 cm stor knöl i höger bröst sedan 3 månader.
a) Ange tre viktiga frågor i anamnesen när en kvinna söker för en knöl i bröstet?
Svar: 1) Heriditet för bröst och ovarialcancer
2) Gynanamnes (grav, para, hormonbeh)
3) Tidigare sjd/operation i bröstet

b) Hur vill du utreda patienten?
Svar: Trippeldiagnostik: Klinisk undersökning av båda brösen samt axill, Bilddiagnostik (Mammografi och UL) samt cytologi eller biopsi

Fråga 6) En 72 årig man kommer på sitt första besök till vårdcentralen med besvär från höger ben. Besvären ger sig bara till känna vid ansträngning och har ökat successivt under de senaste två åren. Han beskriver en smärta med samtidig trötthetskänsla efter ungefär 300 meters promenad. Efter någon minuts vila försvinner besvären och han kan åter gå ungefär samma sträcka. Besvären är lokaliserade till höger vad och accentueras om han ökar tempot.

a) Vilken är den mest troliga diagnosen till patientens besvär i benet?
Svar: Claudicatio intermittens eller eller fönstertittarsjuka eller kronisk extremitetsischemi

b) Beskriv och motivera hur du lägger upp behandlingen av patientens besvär och riskfaktorer. Inkludera såväl medikamentell terapi som icke-medikamentell behandling/rådgivning:
Svar: Patienterna måste motiveras till rökstopp.
Gångträning självständigt eller med sjukgymnast för att minska patientens vadsmärtor.
Sätta in statiner och trombyl (ASA) samt välkontrollerat bltr för att minska risken för stroke etc

c) Hur bedömer du prognosen dels för hans ben, och dels för övriga kardiovaskulära komplikationer?
Svar: Risken för progress till kritisk ischemi eller amputation är låg. Risken för kardiovaskulära händelser som stroke och hjärtinfarkt är väsentlig. Överdödligheten är hög.
Denna patientgrupp har 2-4 ökad risk för för tidig död

Fråga 7) En 75 årig man söker på VC med smärtor analt vid sittande. Smärtan har långsamt tilltagit under senaste månaden. Han har noterat blod i avföringen vid några tillfällen och blivit alltmer förstoppad. Mår bra för övrigt men känner sig tröttare än vanligt men tror att det beror på åldern

a) Ange två skäl varför det är viktigt att ta px vid fynd av en resistens distalt i rektum?
Svar: Först och främst diagnostisera om det är en cancer och vilken typ.
T.ex då behandling för analcancer och rektalcancer skiljer sig.

b) Om du träffat samme man på kirurgmottagningen dit han är remitterad för en resistens i rektum nämn 3 faktorer av vikt att bedöma vid undersökning av ändtarmen inför fortsatt behandling?
Svar: Sfinktertonus - risk för inkontinensbesvär vid behandling-strålning/op
Läge av tumören från analöppningen - betydelse för val av op metod
Strikturerande tumör - behov av stomi under preoperativa behandlingen

c) Hur tolkar du mannens smärta i sittande?
Svar: Tumören är antingen mycket låg och växer nära ändtarmsöppningen alternativt så är den lokalt avancerad och växer över på levator och sfinktermuskulaturen.

Fråga 8) En 53 årig magerlagd man inkommer till kirurgakuten med gula sclera, frossa och smärtor i epigastriet sedan 2 dygn. Känner sig påtagligt sämre under dagen.
a) Vilken diagnos misstänker du i första hand?
Svar: Kolangit pga choledochussten

b) Hur handlägger du patienten på akuten?
Svar: Grova infarter, vätska i.v, AB efter odling, blodprover -infektionsprover, blodstatus, leverprover, smärtlindring

c) Vilken bilddiagnostisk undersökning är ditt första handsval?
Svar: UL gallvägar

d) Hur ska patienten behandlas vidare?
Svar: Inläggning, ERCP och kolecystektomi (rendez-vous kirurgi)

Fråga 9) Vad är akalasi och hur behandlas det?
Svar: Benign motoriksjukdom i esofagus med muskeltonusökning i nedre esofagussfinktern och sekundär dilatation av matstrupen. Åtgärd: pneumatisk dilatation eller operation med klyvning av nedre esofagusstinktern

b) Vilken annan diagnos är viktig att utesluta och hur gör du det?
Svar: Viktigt att utesuta esofaguscancer, undersökning med gastroskopi med px

Fråga 10) En 35 årig kvinna söker på VC då hon har noterat en ömmande resistens i vä ljumske som kommer ibland när hon är på gymmet och sedan försvinner spontant.
a) Beskriv hur du undersöker henne på VC?
Svar: Palpation i stående och liggande med hostprovokation av bråckportarna. Jämför höger med vänster

b) Hur handlägger du henne?
Svar: Remiss till kirurgklinik för op

Tentamen VT-17 15/5 - 2017

Kirurgi VT17 - Kortsvarsfrågor

Fråga 1) Du är kirurgjour, och din nästa patient är Malte, en tidigare väsentligen frisk 58-årig man som söker med symptom som vid akut pankreatit.

a) Hur diagnostiserar du akut pankreatit avseende anamnes, status o lab?

Svar: Anamnes - gradvis stegrande smärtor i övre delen av buken, utstrålning till ryggen

Status: palp.öm i epigastriet, ev. peritonit, S-amylas (>3 x övre normalgränsen)

b) Vilka är de två vanligaste orsakerna till akut pankreatit, och hur vanlig är resp. orsak?

Svar: Gallsten 40-60% och alkohol 20-50%

c) Vilken bildgivande undersökning är adekvat i akutskedet? Motivera

Svar: Ultraljud buk. För att utreda om gallsten/choledochussten är orsaken.

d) Om svaret på den bildgivande undersökningen bekräftar din frågeställning, hur bör då problemet åtgärdas? Svar: ERCP med papillotomi och stenextraktion, samt cholecystektomi

e) Vad ger du för ordinationer avseende läkemedel, lab och klinisk kontroll för patienten till avdelningen inför den akuta inläggningen?

Svar: Smärtlindring (opioider, ej NSAID), rikligt med iv vätska. AT NEWS (Puls, BT, saturation, AF, temp) även koll på urinproduktion, följa CRP, glukos

Fråga 2) Trots dina adekvata ordinationer försämras Malte och är dag 7 febril, blek o medtagen.

a) Vad är den mest troliga orsaken till hans successiva försämring?

Svar: Övergång till svår pankreatit med multiorgansvikt

b) Vilka huvudsakliga laboratorieprover brukar då vara patologiska? Motivera

Svar: Stigande CRP, LPK och sjunkande s-kalcium, albumin etc Förekomst av inflammation, abscess, fettvävsnekroser

c) Vilken bildgivande undersökning är nu mest lämplig för att verifiera det aktuella tillståndet?

Svar: CT-buk, thorax med iv kontrast

d) Motivera varför?

Svar: För att upptäcka abscesser/nekroser i pankreas, samt infiltration i omgivande fettvävnad samt fri vätska i buk, ev pleura.

e) Hur handlägger du ev. behandlingskrävande fynd efter denna undersökning?

Svar: Abscess: Ultraljudsledd punktion med dränage, nekroser avvakta operation

Fråga 3) Donald är en 70-årig fembarnsfar som undersöks med koloskopi, pga misstanke om koloncancer. Trots en hel del manipulationer kommer man inte åt att undersöka hela kolon.
a) Hur kompletterar du den ofullständiga koloskopin på bästa sätt och när?
Svar: Behåll luften och gör direkt en virtuell koloskopi/DT colon.

b) När diagnosen cancer i kolon har verifierats, bör annat/andra organ undersökas som komplettering av ovan. Vilka undersökningar och vilken är frågeställningen?
Svar: DT buk + thorax. För att upptäcka metastaser, i ffa lever, mesenterium och lunga.

Fråga 4) Nämn tre olika orsaker som det kan finnas till att en patient, som söker akuten kräks blod?
Svar: Blödande ulcus, esofagusvaricer, Mallory-Weiss rift, Esofagit, tumör

Fråga 5) Patienten som kräkts blod är en 45-årig man som berättar att han svimmat mellan blodkräkningarna hemma. AT: Blek, Cor: RR108, BT: 80/60.
a) Vilka blodprover ordinerar du?
Svar: Blod- elektrolytstatus + leverstatus, PK (INR), APT-tid, blodgruppering, BAS-test.

b) Vilka övriga åtgärder ordinerar du omedelbart? Svar: Två grova nålar, Ringer-acetat, beställ blod. V-sond, PPI, cyklokapron, glypressin, erytromycin, till IVA, anmäl för gastroskopi

---

Tentamen HT-17 15/12-2017

Kirurgi HT17 - Kortsvarsfrågor

Fråga 4) En 66-årig kvinna kommer till kirurgmottagningen på remiss från husläkaren med frågeställning ”Ljumskbråck? Fall för operation?”. För ett halvår sedan upptäckte hon en utbuktning i vänster ljumske men sökte aldrig eftersom hon inte hade några besvär. Efter att hon gick i pension för några månader sedan har hon blivit mer aktiv, tränar på gym och håller på med trädgården. Hon upplever nu obehag och viss smärta i området i samband med ansträngning.

a) Beskriv hur du genomför en riktad klinisk undersökning för att bekräfta ljumskbråck?
Svar: Palpation i stående och liggande med hoststöt/krystning.

b) Hur förklarar du enkelt för patienten vad ett bråck är?
Svar: Bråck är en en medfödd eller skapad öppning/försvagning i bukväggen. Utbuktning uppstår genom att bukorgan (tarm etc) tränger sig igenom öppningen temporärt eller permanent.

c) Vad rekommenderar du henne och varför?
Svar: Då patienten är kvinna finns ökad risk att det rör sig om ett femoralbråck, vilket kliniskt kan vara svårt att skilja från inguinalbråck. Femoralbråck har större tendens att klämma in och rekommendationen är att kvinnor med ljumskbråck skall erbjudas operation.

Tentamen VT-22	6/6-2022
Rest-tentamen HT-21	21/3-2022
Tentamen HT-21	26/12-2021
Tentamen VT-21	20/5-2021
Tentamen HT-19	16/12-2019
Tentamen VT-19	3/6-2019
Tentamen HT-18	17/12-2018
Tentamen HT-20	14/12-2020
Tentamen VT-17	15/5 - 2017